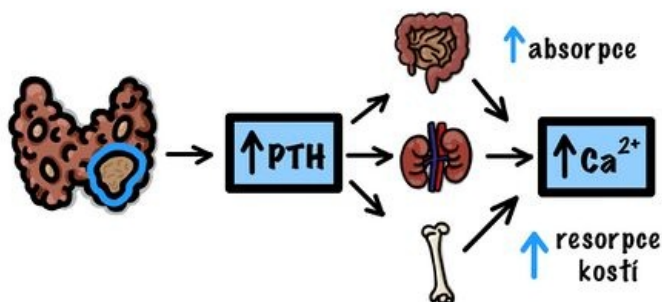


Soubor:Primární hyperparathyroidismus.jpeg

Primární hyperparathyroidismus



Etiologie

- Adenom PT (80 %)
- Hyperplázie PT (15 %)
- Karcinom PT (1 %)
- MEN-1

Klinický obraz

- bolesti kostí
- osteoporóza
- osteodystrophia fibrosa cystica
- patologické fraktury
- nefrolithiáza
- často peptické vředy
- často akutní pankreatitida
- arteriální hypertenze
- arytmie
- svalová slabost
- únava, deprese

Size of this preview: 464 × 599 pixels.

Original file (1,668 × 2,154 pixels, file size: 467 KB, MIME type: image/jpeg)

Open in Media Viewer



Popis

Popis Patogeneze a klinický obraz

Zdroj vlastní dílo

Datum 2021-11-24

Autor Ivana.Padarova

Licence

Tento soubor podléhá licenci **Creative Commons *Uvedte původ* 4.0 Mezinárodní** (<http://creativecommons.org/licenses/by/4.0/deed.cs>)

Dílo smíte:

- **Šířit** — kopírovat, distribuovat a sdělovat veřejnosti.
- **Upravovat** — pozměňovat, doplňovat, využívat celý nebo částečně v jiných dílech.
- **Využívat komerčně.**



Za těchto podmínek:


- **Uvedte původ** — Máte povinnost uvést údaje o autorovi a tomto díle způsobem, který stanovil autor nebo poskytovatel licence (ne však tak,

aby vznikl dojem, že podporují vás nebo způsob, jakým dílo užíváte).

Toto shrnutí vyjadřuje v obecném jazyce základní podmínky licenčního ujednání Creative Commons (<https://creativecommons.org>), které je pro vás závazné v plném znění. Existenci zde uvedené verze licence ověřte pomocí zkoušky funkčnosti odkazu na ni (<http://creativecommons.org/licenses/by/4.0/deed.cs>).

File history

Click on a date/time to view the file as it appeared at that time.

	Date/Time	Thumbnail	Dimensions	User	Comment
current	18:06, 24 November 2021		1,668 × 2,154 (467 KB)	Ivana.Padarova (talk contribs)	{{Soubor popis = Patogeneze a klinický obraz zdroj = {{vlastní dílo}} datum = 2021-11-24 autor = Ivana.Padarova licence = {{cc by 4.0}} }} Kategorie:Patologie Kategorie:Patofyziologie Kategorie:Endokrinologie a metabolismus Kategorie:Obrázky

You cannot overwrite this file.

File usage

The following page uses this file:

- Hyperparathyreóza

Metadata

This file contains additional information, probably added from the digital camera or scanner used to create or digitize it.

If the file has been modified from its original state, some details may not fully reflect the modified file.