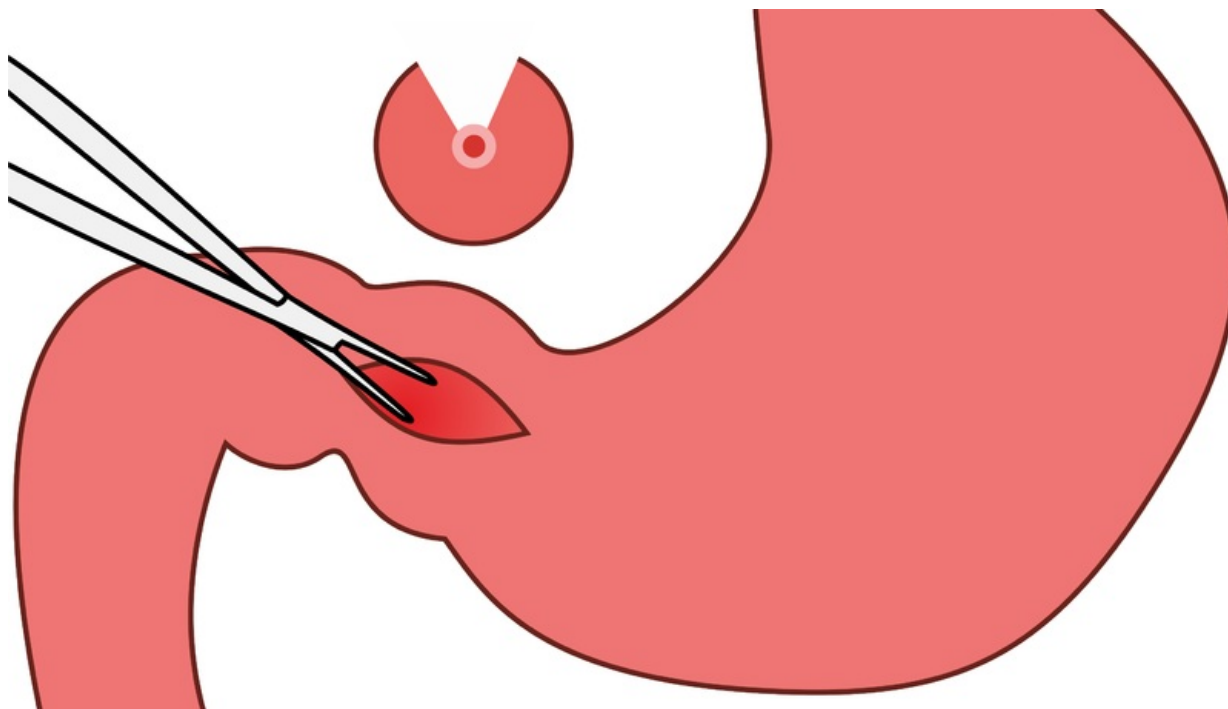


# Soubor:Pylorostenóza3.png



Size of this preview: 800 × 458 pixels.

Original file (2,711 × 1,551 pixels, file size: 182 KB, MIME type: image/png)

**Popis** pylorostenóza - rozpolcení hypertrofické svaloviny pyloru

**Zdroj** vlastní dílo

**Datum** 2014-04-14

**Autor** Adnav

## Licence

**Tento soubor podléhá licenci Creative Commons *Uvedte původ* 3.0 Česko (<http://creativecommons.org/licenses/by/3.0/cz/deed.cs>)**

**Dílo smíte:**

- **Šířit** — kopírovat, distribuovat a sdělovat veřejnosti.
- **Upravovat** — pozměňovat, doplňovat, využívat celý nebo částečně v jiných dílech.
- **Využívat komerčně.**




**Za těchto podmínek:**

- **Uvedte původ** — Máte povinnost uvést údaje o autorovi a tomto díle způsobem, který stanovil autor nebo poskytovatel licence (ne však tak, aby vznikl dojem, že podporují vás nebo způsob, jakým dílo užíváte).

Toto shrnutí vyjadřuje v obecném jazyce základní podmínky licenčního ujednání Creative Commons (<https://creativecommons.org>), které je pro vás závazné v plném znění. Existenci zde uvedené verze licence ověřte pomocí zkoušky funkčnosti odkazu na ni (<http://creativecommons.org/licenses/by/3.0/cz/deed.cs>).

## File history

Click on a date/time to view the file as it appeared at that time.

|         | Date/Time            | Thumbnail                                                                         | Dimensions             | User                    | Comment                                                                                                                                                                                                                                            |
|---------|----------------------|-----------------------------------------------------------------------------------|------------------------|-------------------------|----------------------------------------------------------------------------------------------------------------------------------------------------------------------------------------------------------------------------------------------------|
| current | 21:14, 14 April 2014 |  | 2,711 × 1,551 (182 KB) | Adnav (talk   contribs) | {{Soubor  popis = pylorostenóza - rozpolcení hypertrofické svaloviny pyloru  zdroj = {{vlastní dílo}}  datum = 2014-04-14  autor = Uživatel:Adnav  licence = {{cc{{!}}by{{!}}3.0{{!}}cz}} }} Kategorie:Pediatricie [[Kategorie:Gastroenterologi... |

You cannot overwrite this file.

## File usage

The following 2 pages use this file:

- Vrozená hypertrofická stenóza pyloru
- Vrozené vady gastrointestinálního traktu

## Metadata

This file contains additional information, probably added from the digital camera or scanner used to create or digitize it.

If the file has been modified from its original state, some details may not fully reflect the modified file.