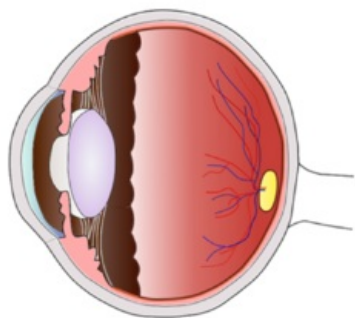
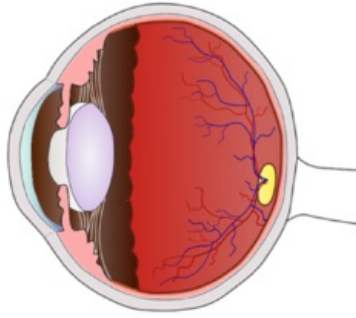


# Soubor:Retinopatie nedonošených .png

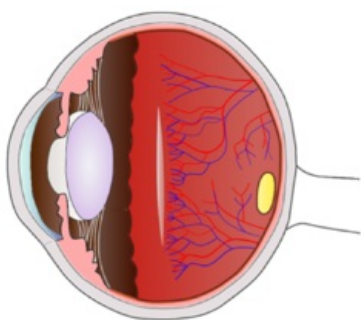
A. Nezralá, zatím částečně vaskularizovaná sítnice



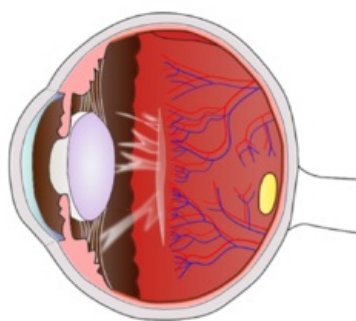
B. Zralá normálně vaskularizovaná sítnice



C. ROP I-II



D. ROP IV



This image can contain annotations.  
Move the mouse over the image to display.  
Size of this preview: 570 × 599 pixels.

Original file (2,570 × 2,701 pixels, file size: 987 KB, MIME type: image/png)

 **Open in Media Viewer** 

**Popis** retinopatie nedonošených

**Zdroj** vlastní dílo

**Datum** 2012-05-14

**Autor** Anit

**Licence**

**Tento soubor podléhá licenci Creative Commons *Uvedte původ* 3.0 Česko (<http://creativecommons.org/licenses/by/3.0/cz/deed.cs>)**

**Dílo smíte:**

- **Šířit** — kopírovat, distribuovat a sdělovat veřejnosti.
- **Upravovat** — pozměňovat, doplňovat, využívat celý nebo částečně v jiných dílech.
- **Využívat komerčně.**



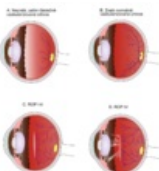
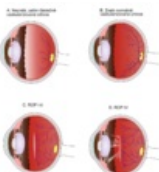
**Za těchto podmínek:**

- **Uvedte původ** — Máte povinnost uvést údaje o autorovi a tomto díle způsobem, který stanovil autor nebo poskytovatel licence (ne však tak, aby vznikl dojem, že podporují vás nebo způsob, jakým dílo užíváte).

Toto shrnutí vyjadřuje v obecném jazyce základní podmínky licenčního ujednání Creative Commons (<https://creativecommons.org>), které je pro vás závazné v plném znění. Existenci zde uvedené verze licence ověřte pomocí zkoušky funkčnosti odkazu na ni (<http://creativecommons.org/licenses/by/3.0/cz/deed.cs>).

## File history

Click on a date/time to view the file as it appeared at that time.

	Date/Time	Thumbnail	Dimensions	User	Comment
current	<b>17:37, 17 May 2012</b>		2,570 × 2,701 (987 KB)	Anit (talk   contribs)	
	20:27, 14 May 2012		900 × 946 (397 KB)	Anit (talk   contribs)	{{Soubor popis = retinopatie nedonošených  zdroj = {{vlastní dílo}}  datum = 2012-05-14  autor = Uživatel:Anit  licence = {{cc by 3.0 cz}} }} Kategorie:obrázky Kategorie:neonatologie Kategorie:Obrázky

You cannot overwrite this file.

## File usage

The following page uses this file:

- Retinopatie nedonošených