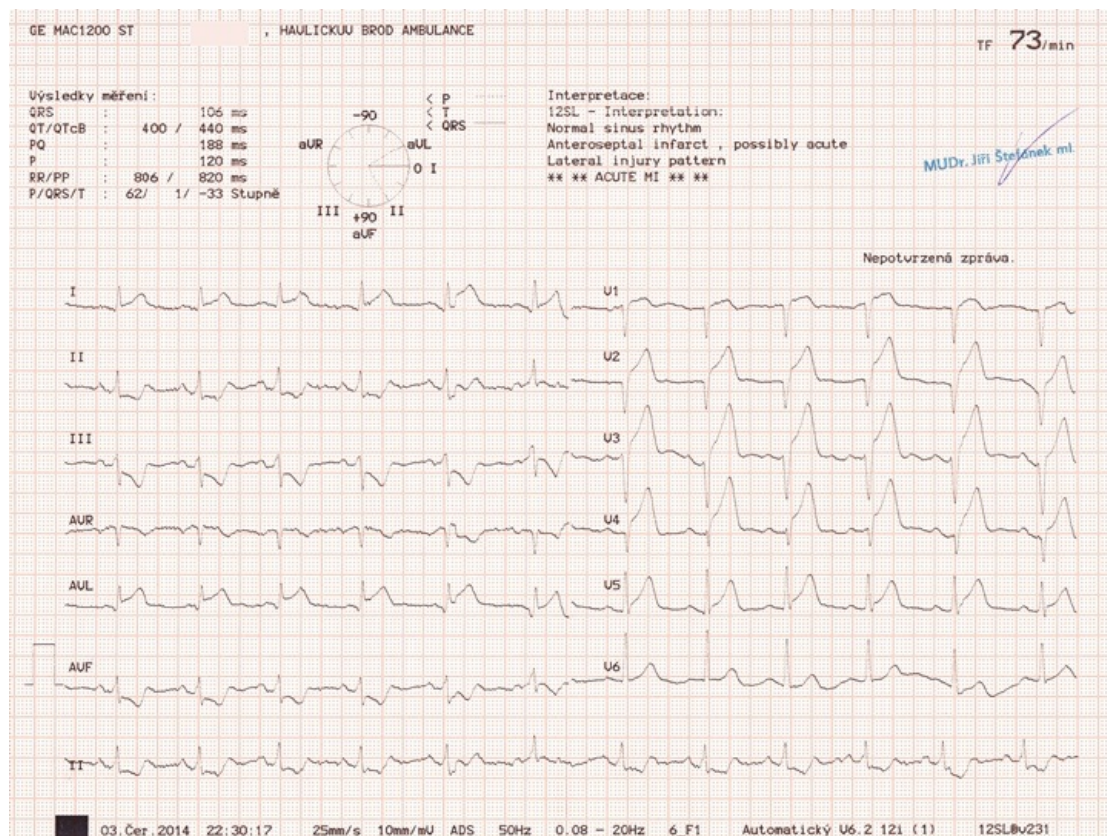


# Soubor:STEMI přední stěny (3).jpg



This image can contain annotations.  
Move the mouse over the image to display.  
No higher resolution available.

STEMI\_přední\_stěny\_(3).jpg (720 × 541 pixels, file size: 245 KB, MIME type: image/jpeg)

Open in Media Viewer

## Popis

Pacient cca 55 let, muž, přichází na ambulanci s bolestmi na hrudi, ty se opakují již asi 3 dny, poslední hodinou byly silné. Muž je bledý, opocený. Na EKG je obraz elevací ST úseku ve V1-V6, I a aVL a zrcadlové deprese ST ve II, III a aVF. Jedná se o rozsáhlý obraz STEMI infarktu přední stěny, pacient zaléčen a převezen do spádového kardiocentra, kde diagnostikován uzávěr RIA, endovaskulárně vyřešen.

## Zdroj

ŠTEFÁNEK, Jiří. *Medicína, nemoci, studium na 1. LF UK* [online]. [cit. 2015-12-20]. <<http://www.stefajir.cz/?q=ekg-z-praxe>>.

## Datum

2015-12-20

## Autor

Jiří Štefánek

**Tento soubor podléhá licenci Creative Commons *Uveďte původ - Neužívejte komerčně - Nezpracovávejte* 3.0 Česko (<http://creativecommons.org/licenses/by-nc-nd/3.0/cz/deed.cs>)**

**Dílo smíte:**

- **Šířit** — kopírovat, distribuovat a sdělovat veřejnosti.

**Za těchto podmínek:**

Licence



- **Uvedte původ** — Máte povinnost uvést údaje o autorovi a tomto díle způsobem, který stanovil autor nebo poskytovatel licence (ne však tak, aby vznikl dojem, že podporují vás nebo způsob, jakým dílo užíváte).
- **Nezpracovávejte** — Toto dílo nesmíte pozměňovat, doplňovat, využívat celé nebo částečně v jiných dílech.
- **Neužívejte komerčně** — Toto dílo nesmíte využít pro komerční účely.

Toto shrnutí vyjadřuje v obecném jazyce základní podmínky licenčního ujednání Creative Commons (<https://creativecommons.org>), které je pro vás závazné v plném znění. Existenci zde uvedené verze licence ověříte pomocí zkoušky funkčnosti odkazu na ni (<http://creativecommons.org/licenses/by-nc-nd/3.0/cz/deed.cs>).

Popis kartičky

**STEMI přední stěny**  
Pacient cca 55 let, muž, přichází na ambulanci s bolestmi na hrudi, ty se opakují již asi 3 dny, poslední hodinou byly silné. Muž je bledý, opocený. Na EKG je obraz elevací ST úseku ve V1-V6, I a aVL a zrcadlové deprse ST ve II, III a aVF. Jedná se o rozsáhlý obraz STEMI infarktu přední stěny, pacient zaléčen a převezen do spádového kardiocentra, kde diagnostikován uzávěr RIA, endovaskulárně vyřešen.

File history

Click on a date/time to view the file as it appeared at that time.

	Date/Time	Thumbnail	Dimensions	User	Comment
current	11:06, 20 December 2015		720 × 541 (245 KB)	Zef (talk   contribs)	VicuñaUploader 1.18

You cannot overwrite this file.

File usage

There are no pages that use this file.

Metadata

This file contains additional information, probably added from the digital camera or scanner used to create or digitize it.

If the file has been modified from its original state, some details may not fully reflect the modified file.

Camera manufacturer	Canon
Camera model	CanoScan LiDE 100