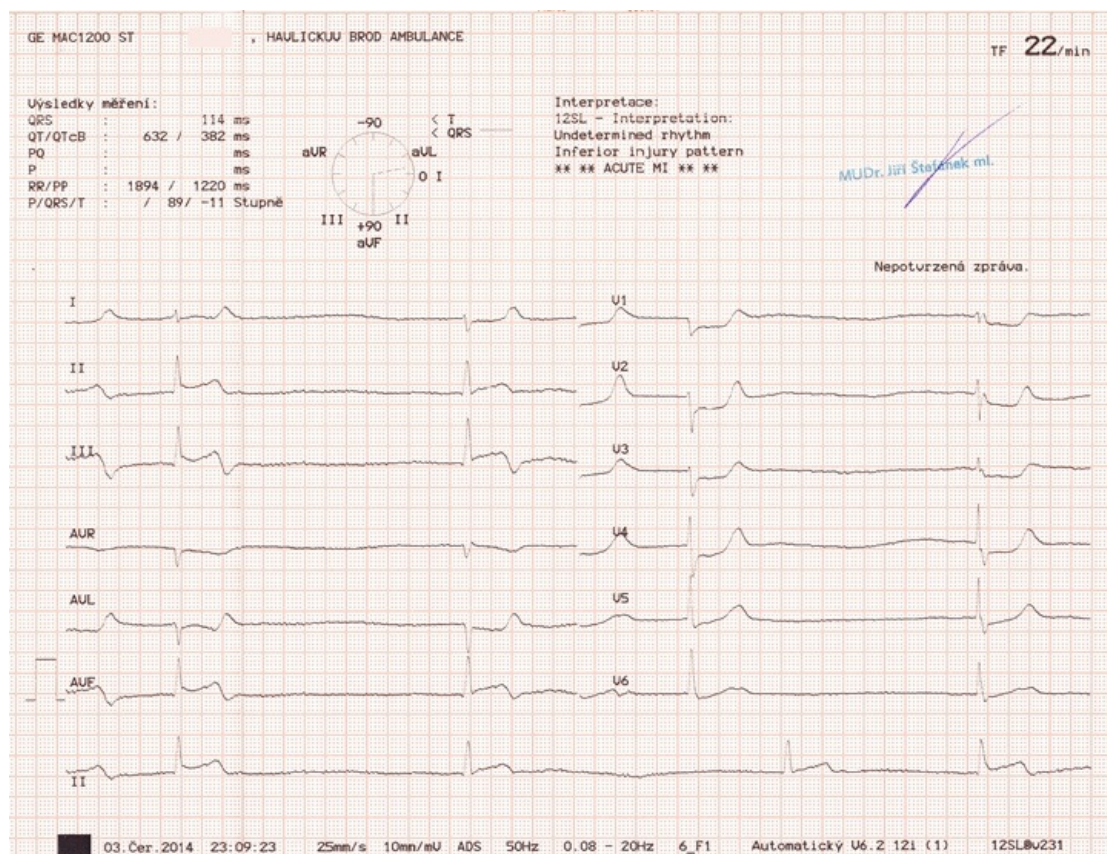


# Soubor:STEMI spodní stěny komplikovaný junkční bradykardií.jpg



This image can contain annotations.  
Move the mouse over the image to display.  
No higher resolution available.

STEMI\_spodní\_stěny\_komplikovaný\_junkční\_bradykardií.jpg (720 × 554 pixels, file size: 248 KB, MIME type: image/jpeg)

 **Open in Media Viewer** 

## Popis

Pacient (cca 65 let, muž) byl přivezen RZP jako bolesti břicha a bradykardie. Pacient hypotenzní, imobilní. Na EKG je výrazně patologický nálezn. Štíhlé komplexy QRS nejsou předcházeny P vlnami, jde zřejmě o junkční rytmus s těžkou bradykardií. Kromě toho si všimneme ST elevací II, III a aVF se zrcadlovými depresemi ST v hrudních svodech. Jde o STEMI infarkt spodní stěny komplikovaný junkční bradykardií s postupným přechodem do kardiogenního šoku - pacient zaléčen a stejnou RZP, která ho přivezla na ambulanci, ihned transportován do blízkého spádového kardiocentra. Zjištěn uzávěr větve pravé koronární tepny, pacient zachráněn.

## Zdroj

ŠTEFÁNEK, Jiří. *Medicína, nemoci, studium na 1. LF UK* [online]. [cit. 2015-12-20]. <<http://www.stefajir.cz/?q=ekg-z-praxe>>.

## Datum

2015-12-20

## Autor

Jiří Štefánek

**Tento soubor podléhá licenci Creative Commons *Uveďte původ - Neužívejte komerčně - Nezpracovávejte* 3.0 Česko (<http://creativecommons.org/licenses/by-nc-nd/3.0/cz/dee>**

## Licence

**d.cs)**  
**Dílo smíte:**

- **Šířit** — kopírovat, distribuovat a sdělovat veřejnosti.

**Za těchto podmínek:**



- **Uveďte původ** — Máte povinnost uvést údaje o autorovi a tomto díle způsobem, který stanovil autor nebo poskytovatel licence (ne však tak, aby vznikl dojem, že podporují vás nebo způsob, jakým dílo užíváte).
- **Nezpracovávejte** — Toto dílo nesmíte pozměňovat, doplňovat, využívat celé nebo částečně v jiných dílech.
- **Neužívejte komerčně** — Toto dílo nesmíte využít pro komerční účely.

Toto shrnutí vyjadřuje v obecném jazyce základní podmínky licenčního ujednání Creative Commons (<https://creativecommons.org>), které je pro vás závazné v plném znění. Existenci zde uvedené verze licence ověříte pomocí zkoušky funkčnosti odkazu na ni (<http://creativecommons.org/licenses/by-nc-nd/3.0/cz/deed.cs>).

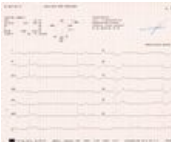
## Popis kartičky

### STEMI spodní stěny

Pacient (cca 65 let, muž) byl přivezen RZP jako bolesti břicha a bradykardie. Pacient hypotenzní, imobilní. Na EKG je výrazně patologický nález. Štíhlé komplexy QRS nejsou předcházeny P vlnami, jde zřejmě o junkční rytmus s těžkou bradykardií. Kromě toho si pošimněme ST elevací II, III a aVF se zrcadlovými depresiemi ST v hrudních svodech. Jde o STEMI infarkt spodní stěny komplikovaný junkční bradykardií s postupným přechodem do kardiogenního šoku - pacient zaléčen a stejnou RZP, která ho přivezla na ambulanci, ihned transportován do blízkého spádového kardiocentra. Zjištěn uzávěr větve pravé koronární tepny, pacient zachráněn.

## File history

Click on a date/time to view the file as it appeared at that time.

	Date/Time	Thumbnail	Dimensions	User	Comment
current	<b>11:06, 20 December 2015</b>		720 × 554 (248 KB)	Zef (talk   contribs)	VicuñaUploader 1.18

You cannot overwrite this file.

## File usage

There are no pages that use this file.

## Metadata

This file contains additional information, probably added from the digital camera or scanner used to create or digitize it.

If the file has been modified from its original state, some details may not fully reflect the modified file.

Camera manufacturer	Canon
Camera model	CanoScan LiDE 100