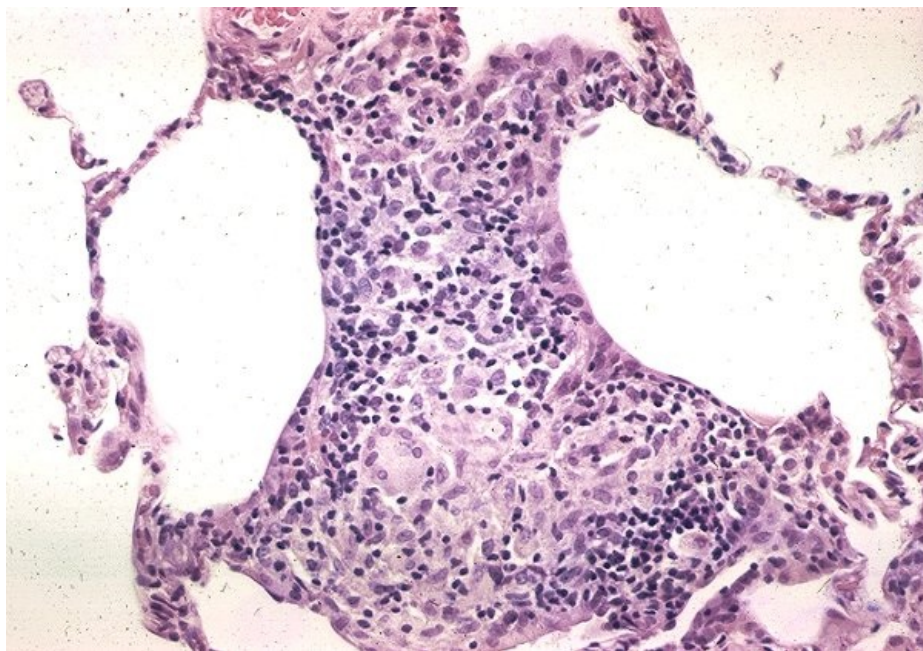


Soubor:Sarkoidóza - vývoj granulomu 006.jpg



This image can contain annotations.
Move the mouse over the image to display.
No higher resolution available.

Sarkoidóza_-_vývoj_granulomu_006.jpg (600 × 419 pixels, file size: 83 KB, MIME type: image/jpeg)

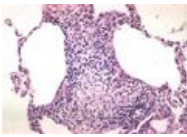
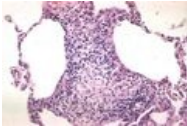
Open in Media Viewer

Popis	Negranulomatózní intersticiální pneumonie/alveolitida. Pozdní fáze formace granulomu. Léze se stává více kompaktní a lépe ohraničenou.
Zdroj	http://granuloma.homestead.com/Development.html
Datum	2012-05-18
Autor	Yale Rosen, M.D.

Licence	<p>Tento soubor podléhá licenci Creative Commons <i>Uvedte původ - Neužívejte komerčně - Nezpracovávejte</i> 3.0 Česko (http://creativecommons.org/licenses/by-nc-nd/3.0/cz/deed.cs)</p> <p>Dílo smíte:</p> <ul style="list-style-type: none">▪ Šířit — kopírovat, distribuovat a sdělovat veřejnosti. <p>Za těchto podmínek:</p> <ul style="list-style-type: none">▪ Uvedte původ — Máte povinnost uvést údaje o autorovi a tomto díle způsobem, který stanovil autor nebo poskytovatel licence (ne však tak, aby vznikl dojem, že podporují vás nebo způsob, jakým dílo užíváte).▪ Nezpracovávejte — Toto dílo nesmíte pozměňovat, doplňovat, využívat celé nebo částečně v jiných dílech.▪ Neužívejte komerčně — Toto dílo nesmíte využít pro komerční účely. <p>Toto shrnutí vyjadřuje v obecném jazyce základní podmínky licenčního ujednání Creative Commons (https://creativecommons.org), které je pro vás závazné v plném znění. Existenci zde uvedené verze licence ověříte pomocí zkoušky funkčnosti odkazu na ni (http://creativecommons</p>
----------------	--

File history

Click on a date/time to view the file as it appeared at that time.

	Date/Time	Thumbnail	Dimensions	User	Comment
current	14:13, 18 May 2012		600 × 419 (83 KB)	Dusan (talk contribs)	{{Soubor popis = Negrnulomatózní intersticiální pneumonie/alveolitida. Pozdní fáze formace granulomu. Léze se stává více kompaktní a lépe ohraničenou. zdroj = http://granuloma.homestead.com/Development.html datum = 2012-05-18 autor = Yal
	13:45, 18 May 2012		256 × 172 (20 KB)	Dusan (talk contribs)	{{Soubor popis = Negrnulomatózní intersticiální pneumonie/alveolitida. Pozdní fáze formace granulomu. Léze se stává více kompaktní a lépe ohraničenou. zdroj = http://granuloma.homestead.com/Development.html datum = 2012-05-18 autor = Yal

You cannot overwrite this file.

File usage

The following page uses this file:

- Sarkoidóza (patologie)

Metadata

This file contains additional information, probably added from the digital camera or scanner used to create or digitize it.

If the file has been modified from its original state, some details may not fully reflect the modified file.