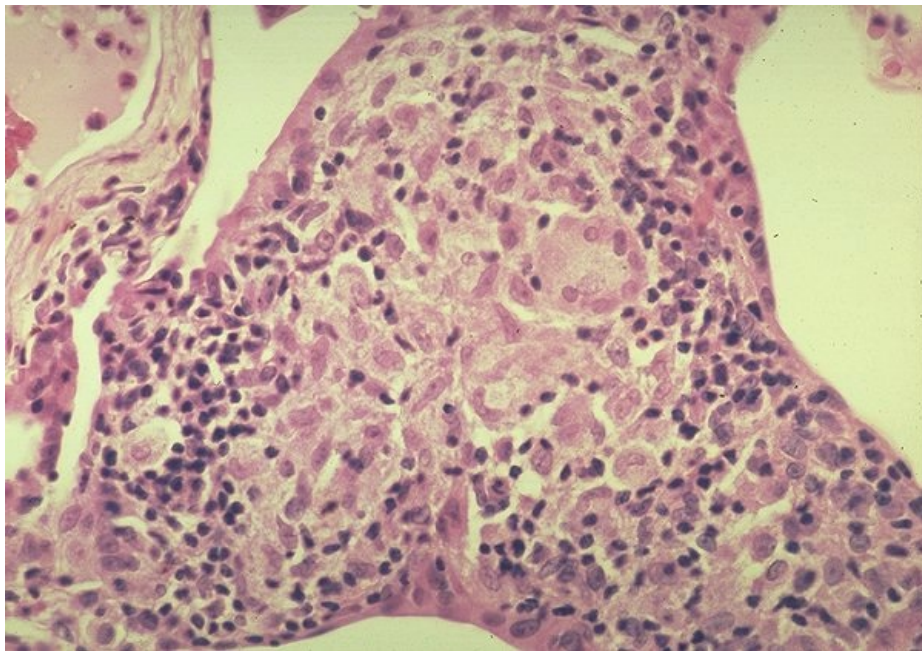


Soubor:Sarkoidóza - vývoj granulomu 008.jpg



No higher resolution available.

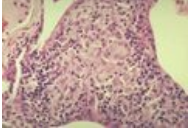
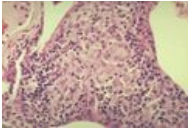
Sarkoidóza_-_vývoj_granulomu_008.jpg (600 × 420 pixels, file size: 75 KB, MIME type: image/jpeg)

Popis	Pozdní fáze formace granulomu. Kompaktní, organizovaná kolekce makrofágů/epiteloidních buněk s periferním lemem lymfocytů.
Zdroj	http://granuloma.homestead.com/Development.html
Datum	2012-05-18
Autor	Yale Rosen, M.D.

Licence	<p>Tento soubor podléhá licenci Creative Commons <i>Uvedte původ - Neužívejte komerčně - Nezpracovávejte</i> 3.0 Česko (http://creativecommons.org/licenses/by-nc-nd/3.0/cz/deed.cs)</p> <p>Dílo smíte:</p> <ul style="list-style-type: none">▪ Šířit — kopírovat, distribuovat a sdělovat veřejnosti. <p>Za těchto podmínek:</p> <ul style="list-style-type: none">▪ Uvedte původ — Máte povinnost uvést údaje o autorovi a tomto díle způsobem, který stanovil autor nebo poskytovatel licence (ne však tak, aby vznikl dojem, že podporují vás nebo způsob, jakým dílo užíváte).▪ Nezpracovávejte — Toto dílo nesmíte pozměňovat, doplňovat, využívat celé nebo částečně v jiných dílech.▪ Neužívejte komerčně — Toto dílo nesmíte využít pro komerční účely. <p>Toto shrnutí vyjadřuje v obecném jazyce základní podmínky licenčního ujednání Creative Commons (https://creativecommons.org), které je pro vás závazné v plném znění. Existenci zde uvedené verze licence ověřte pomocí zkoušky funkčnosti odkazu na ni (http://creativecommons.org/licenses/by-nc-nd/3.0/cz/deed.cs).</p>
----------------	---------------------------------------------------------------------------------------------------------------------------------------------------------------------------------------------------------------------------------------------------------------------------------------------------------------------------------------------------------------------------------------------------------------------------------------------------------------------------------------------------------------------------------------------------------------------------------------------------------------------------------------------------------------------------------------------------------------------------------------------------------------------------------------------------------------------------------------------------------------------------------------------------------------------------------------------------------------------------------------------------------------------------------------------------------------------------------------------------------------------------------------------------------------------------------------------------------------------------------------------------------------------------------------------------------------------------------------------------------------------------------------------

File history

Click on a date/time to view the file as it appeared at that time.

	Date/Time	Thumbnail	Dimensions	User	Comment
current	14:19, 18 May 2012		600 × 420 (75 KB)	Dusan (talk contribs)	{ {Soubor popis = Pokročilá fáze formace granulomu. Kompaktní, organizovaná kolekce makrofágů/epiteloidních buněk s periferním lemem lymfocytů. zdroj = http://granuloma.homestead.com/Development.html datum = 2012-05-18 autor = Yale Rosen, M.D
	13:49, 18 May 2012		262 × 178 (18 KB)	Dusan (talk contribs)	{ {Soubor popis = Pozdní fáze formace granulomu. Kompaktní, organizovaná kolekce makrofágů/epiteloidních buněk s periferním lemem lymfocytů zdroj = http://granuloma.homestead.com/Development.html datum = 2012-05-18 autor = Yale Rosen, M.D. li

You cannot overwrite this file.

File usage

The following page uses this file:

- Sarkoidóza (patologie)

Metadata

This file contains additional information, probably added from the digital camera or scanner used to create or digitize it.

If the file has been modified from its original state, some details may not fully reflect the modified file.