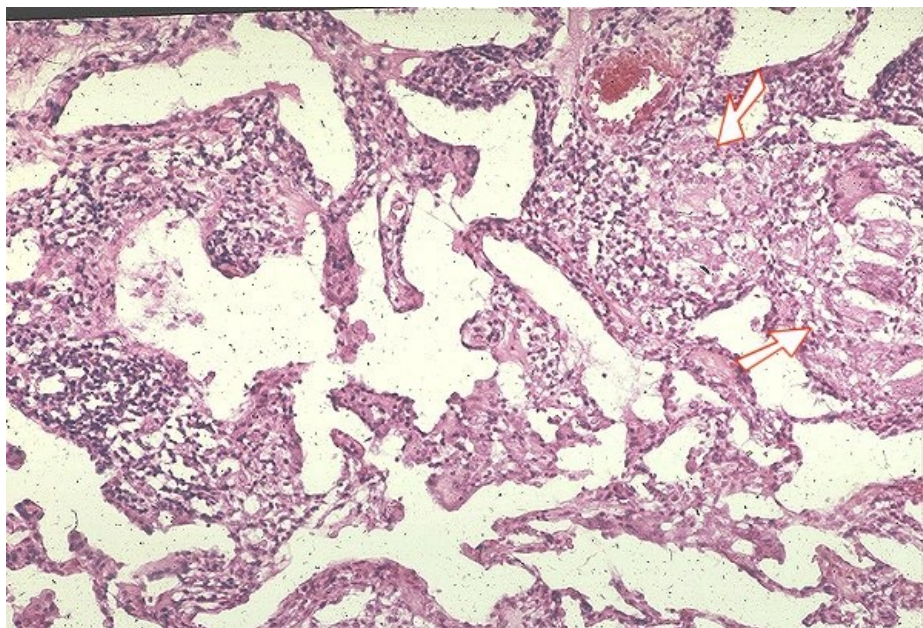


Soubor:Sarkoidóza - vývoj granulomu 010.jpg



This image can contain annotations.
Move the mouse over the image to display.
No higher resolution available.

Sarkoidóza_-_vývoj_granulomu_010.jpg (600 × 406 pixels, file size: 125 KB, MIME type: image/jpeg)

 [Open in Media Viewer](#) 

Popis

Popis Negranulomatózní intersticiální pneumonie/alveolitida. Šipky ukazují na formované granulomy.

Zdroj <http://granuloma.homestead.com/Development.html>

Datum 2012-05-18

Autor Yale Rosen, M.D.

Licence

Tento soubor podléhá licenci Creative Commons ***Uvedte původ - Neužívejte komerčně - Nezpracovávejte*** 3.0 Česko (<http://creativecommons.org/licenses/by-nc-nd/3.0/cz/deed.cs>)

Dílo smíte:

- **Šířit** — kopírovat, distribuovat a sdělovat veřejnosti.

Za těchto podmínek:

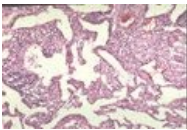
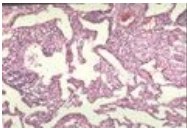


- **Uvedte původ** — Máte povinnost uvést údaje o autorovi a tomto díle způsobem, který stanovil autor nebo poskytovatel licence (ne však tak, aby vznikl dojem, že podporují vás nebo způsob, jakým dílo užíváte).
- **Nezpracovávejte** — Toto dílo nesmíte pozměňovat, doplňovat, využívat celé nebo částečně v jiných dílech.
- **Neužívejte komerčně** — Toto dílo nesmíte využít pro komerční účely.

Toto shrnutí vyjadřuje v obecném jazyce základní podmínky licenčního ujednání Creative Commons (<https://creativecommons.org>), které je pro vás závazné v plném znění. Existenci zde uvedeného verze licence ověřte pomocí zkoušky funkčnosti odkazu na ni (<http://creativecommons>)

File history

Click on a date/time to view the file as it appeared at that time.

| | Date/Time | Thumbnail | Dimensions | User | Comment |
|---------|---------------------------|---|--------------------|-------------------------|---|
| current | 14:20, 18 May 2012 |  | 600 × 406 (125 KB) | Dusan (talk contribs) | {{Soubor popis = Negrnulomatózní intersticiální pneumonie/alveolitida. Šípky ukazují na formované granulomy. zdroj = http://granuloma.homestead.com/Development.html datum = 2012-05-18 autor = Yale Rosen, M.D. licence = {{bez licence}} }} [[Ka |
| | 13:54, 18 May 2012 |  | 256 × 172 (26 KB) | Dusan (talk contribs) | {{Soubor popis = Negrnulomatózní intersticiální pneumonie/alveolitida. Šípky ukazují na formované granulomy. zdroj = http://granuloma.homestead.com/Development.html datum = 2012-05-18 autor = Yale Rosen, M.D. licence = {{cc by-nd 3.0 cz}} }} |

You cannot overwrite this file.

File usage

The following page uses this file:

- Sarkoidóza (patologie)

Metadata

This file contains additional information, probably added from the digital camera or scanner used to create or digitize it.

If the file has been modified from its original state, some details may not fully reflect the modified file.