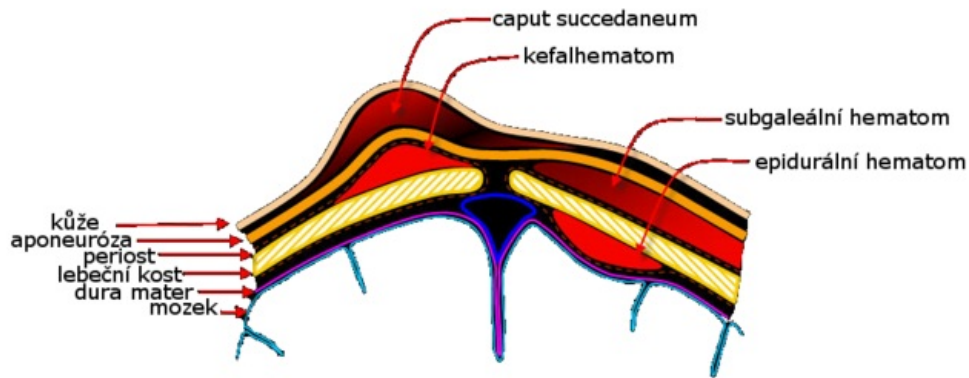


# Soubor:Scalp hematomas cesky.png



Size of this preview: 800 × 313 pixels.

Original file (1,059 × 414 pixels, file size: 137 KB, MIME type: image/png)



## Přesun na Wikimedia Commons

Tento obrázek by bylo vhodné přesunout na Wikimedia Commons, aby mohl být využit i na dalších vzdělávacích projektech.

Pokud nevíte jak na to, kontaktujte redakci WikiSkript.

Podrobnosti o postupu přesouvání souborů na Wikimedia Commons se můžete dočíst v nápovědě.

### Popis

Schéma poranění měkkých tkání hlavy: porodní nádor, kefalhematom, subgaleální hematom a epidurální hematom

### Zdroj

[https://commons.wikimedia.org/wiki/File:Scalp\\_hematomas.jpg](https://commons.wikimedia.org/wiki/File:Scalp_hematomas.jpg)

### Datum

2010-11-16

### Autor

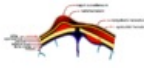
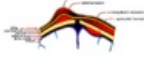
Origin image by AMH Sheikh, translated and modified by Chmee2

### Licence

Volné dílo nebo soubor, který nemá povahu autorského díla.

## File history

Click on a date/time to view the file as it appeared at that time.

	Date/Time	Thumbnail	Dimensions	User	Comment
current	<b>21:58, 16 November 2010</b>		1,059 × 414 (137 KB)	Chmee2 (talk   contribs)	Bílé provedení
	21:58, 16 November 2010		1,059 × 414 (159 KB)	Chmee2 (talk   contribs)	{{Soubor  popis = Schéma poranění měkkých tkání hlavy: porodní nádor, kefalhematom, subgaleální hematom a epidurální hematom  zdroj = Personal work by AMH Sheikh from Wikimedia Commons  datum = 2010-11-16  autor = Origin image by AMH Sheikh,

You cannot overwrite this file.

## File usage

The following 3 pages use this file:

- Caput succedaneum
- Kefalhematom
- Porodní traumatismus