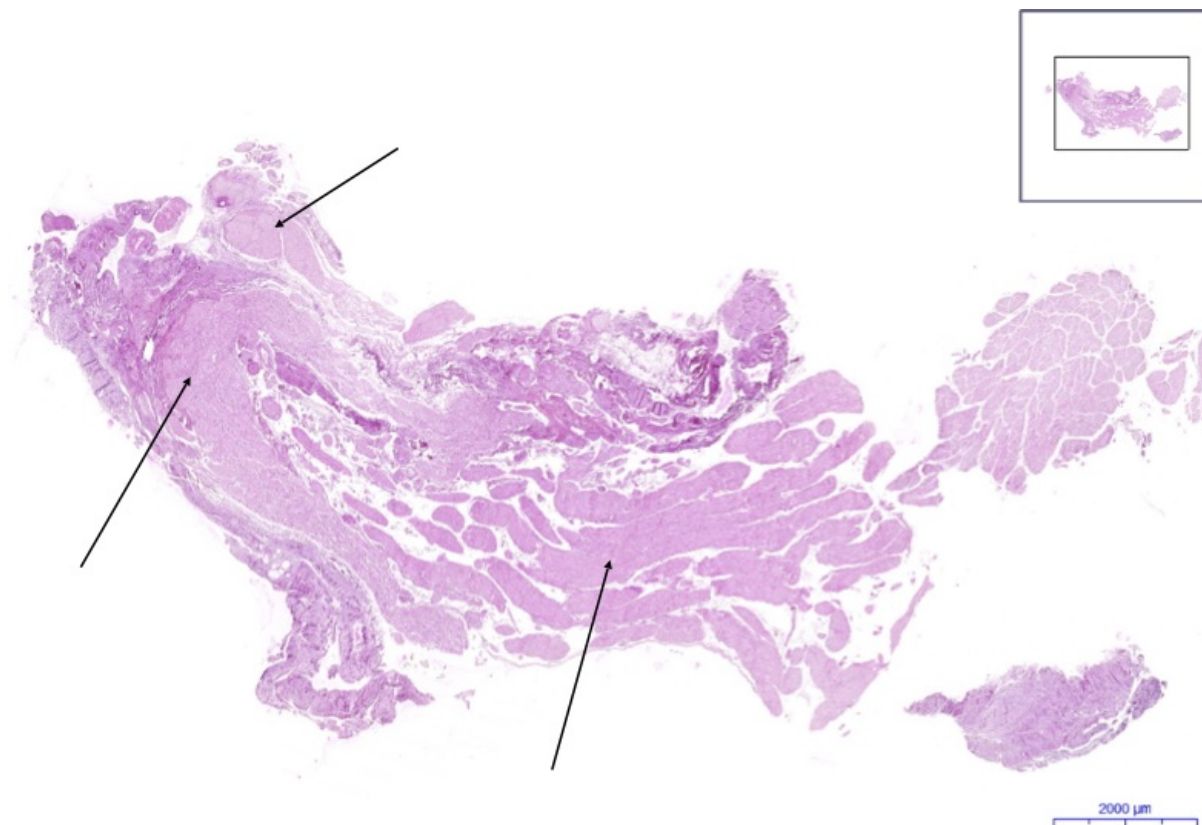


Soubor:Spinální ganglion, HE 0,6x.jpeg



No higher resolution available.

Spinální_ganglion,_HE_0,6x.jpeg (783 × 540 pixels, file size: 296 KB, MIME type: image/jpeg)

 **Open in Media Viewer** 

Popis Spinální ganglion, HE 0,6x

Zdroj vlastní dílo

Datum 2019-04-30

Autor Ústav histologie a embryologie 3. LF UK

Licence

Tento soubor podléhá licenci Creative Commons *Uvedte původ - Neužívejte komerčně - Nezpracovávejte* 3.0 Česko (<http://creativecommons.org/licenses/by-nc-nd/3.0/cz/deed.cs>)

Dílo smíte:

- **Šířit** — kopírovat, distribuovat a sdělovat veřejnosti.

Za těchto podmínek:




- **Uvedte původ** — Máte povinnost uvést údaje o autorovi a tomto díle způsobem, který stanovil autor nebo poskytovatel licence (ne však tak, aby vznikl dojem, že podporují vás nebo způsob, jakým dílo užíváte).
- **Nezpracovávejte** — Toto dílo nesmíte pozměňovat, doplňovat, využívat celé nebo částečně v jiných dílech.
- **Neužívejte komerčně** — Toto dílo nesmíte využít pro komerční účely.

Toto shrnutí vyjadřuje v obecném jazyce základní podmínky licenčního ujednání Creative

File history

Click on a date/time to view the file as it appeared at that time.

	Date/Time	Thumbnail	Dimensions	User	Comment
current	16:45, 30 April 2019		783 × 540 (296 KB)	Mr.neuron (talk contribs)	{{Soubor popis = Spinální ganglion, HE 0,6x zdroj = {{vlastní dílo}} datum = 2019-04-30 autor = Ústav histologie a embryologie 3. LF UK licence = {{bez licence}} }} Kategorie:Histologické preparáty Kategorie:Obrázky

You cannot overwrite this file.

File usage

The following page uses this file:

- Spinální ganglion / Spinal ganglion - HE