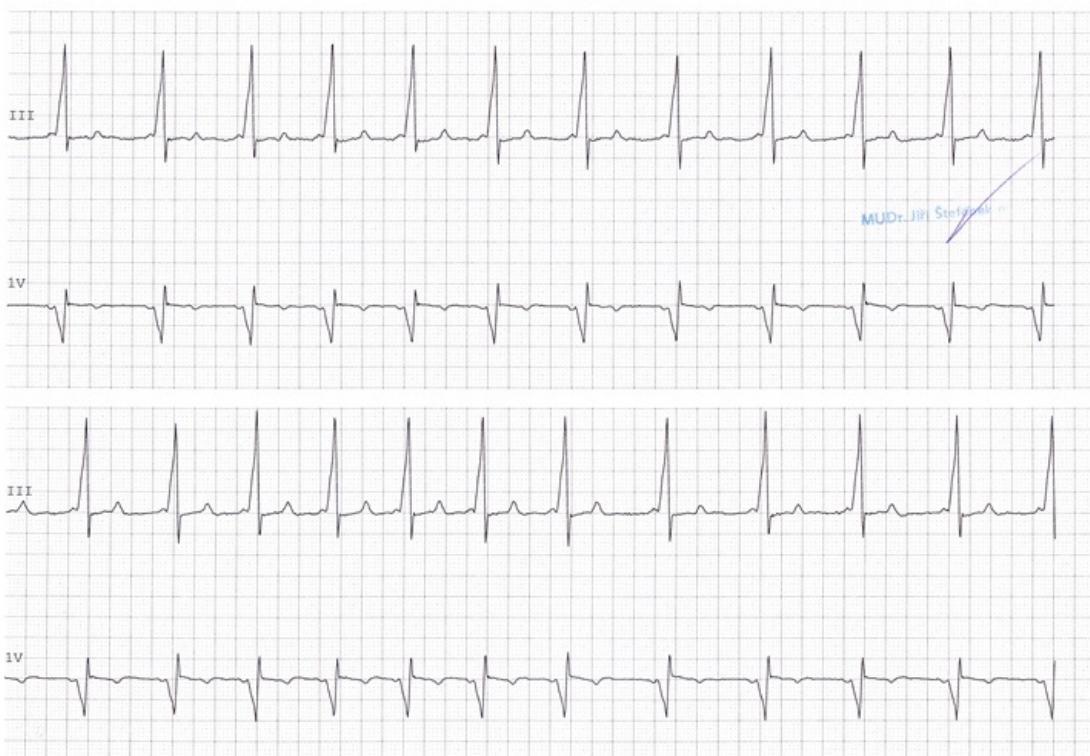


Soubor:WPW syndrom.jpg

*ST II -2.8 * INTJIP|8* PID:999999999 TTX#1538AP MANUAL 09-JUN-2014 13:07:23 Strana 1
#25 MM/S HR 69 ST II -2.8



This image can contain annotations.
Move the mouse over the image to display.
No higher resolution available.

WPW_syndrom.jpg (720 × 534 pixels, file size: 164 KB, MIME type: image/jpeg)

 **Open in Media Viewer** 

Popis

Telemetrický záznam EKG muže starého cca 25 let, který je hospitalizován pro opakované palpitace. K dispozici máme pouze svody III a V1. Tepová frekvence je při posunu papíru 25 mm/s vcelku normální, přibližně 75/min, QRS komplexy jsou štíhlé a každý je předcházen vlnou P. Povšimněně si však, že vlna P je těsně před komplexem QRS a dokonce s ním částečně splývá. Kromě toho je komplex QRS deformován tzv. delta vlnou. Jde o WPW syndrom.

Zdroj

ŠTEFÁNEK, Jiří. *Medicína, nemoci, studium na 1. LF UK* [online]. [cit. 2015-12-20]. <<http://www.stefajir.cz/?q=ekg-z-praxe>>.

Datum

2015-12-20

Autor

Jiří Štefánek

Tento soubor podléhá licenci Creative Commons *Uveďte původ - Neužívejte komerčně - Nezpracovávejte* 3.0 Česko (<http://creativecommons.org/licenses/by-nc-nd/3.0/cz/deed.cs>)

Dílo smíte:

- **Šířit** — kopírovat, distribuovat a sdělovat veřejnosti.

Za těchto podmínek:

Licence



- **Uvedte původ** — Máte povinnost uvést údaje o autorovi a tomto díle způsobem, který stanovil autor nebo poskytovatel licence (ne však tak, aby vznikl dojem, že podporují vás nebo způsob, jakým dílo užíváte).
- **Nezpracovávejte** — Toto dílo nesmíte pozměňovat, doplňovat, využívat celé nebo částečně v jiných dílech.
- **Neužívejte komerčně** — Toto dílo nesmíte využít pro komerční účely.

Toto shrnutí vyjadřuje v obecném jazyce základní podmínky licenčního ujednání Creative Commons (<https://creativecommons.org>), které je pro vás závazné v plném znění. Existenci zde uvedené verze licence ověříte pomocí zkoušky funkčnosti odkazu na ni (<http://creativecommons.org/licenses/by-nc-nd/3.0/cz/deed.cs>).

Popis kartičky

WPW syndrom

Telemetrický záznam EKG muže starého cca 25 let, který je hospitalizován pro opakované palpitace. K dispozici máme pouze svody III a V1. Tepová frekvence je při posunu papíru 25 mm/s vcelku normální, přibližně 75/min, QRS komplexy jsou štíhlé a každý je předcházen vlnou P. Povšimněně si však, že vlna P je těsně před komplexem QRS a dokonce s ním částečně splývá. Kromě toho je komplex QRS deformován tzv. delta vlnou. Jde o WPW syndrom.

File history

Click on a date/time to view the file as it appeared at that time.

	Date/Time	Thumbnail	Dimensions	User	Comment
current	11:07, 20 December 2015		720 × 534 (164 KB)	Zef (talk contribs)	VicuñaUploader 1.18

You cannot overwrite this file.

File usage

There are no pages that use this file.

Metadata

This file contains additional information, probably added from the digital camera or scanner used to create or digitize it.

If the file has been modified from its original state, some details may not fully reflect the modified file.

Camera manufacturer	Canon
Camera model	CanoScan LiDE 100