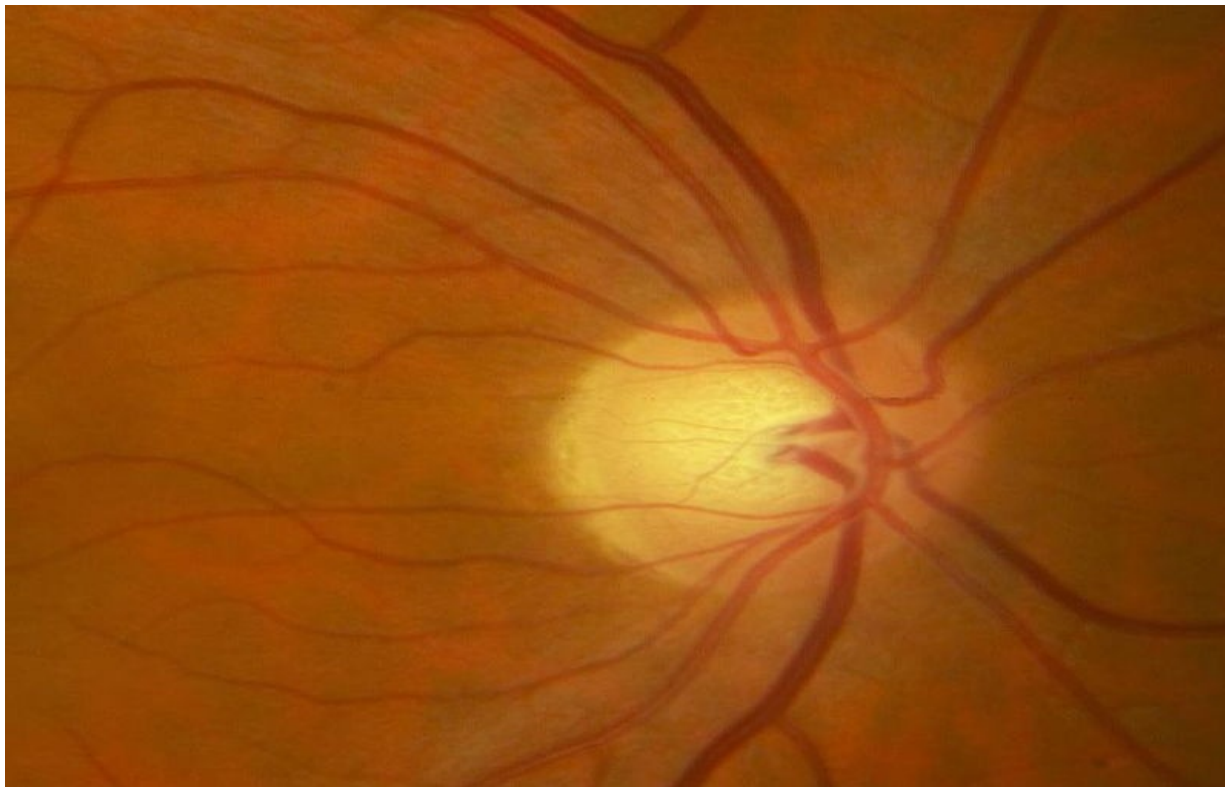

Soubor:Zánět ZN - retrobulbární = normální nález.jpg



This image can contain annotations.
Move the mouse over the image to display.
Size of this preview: 800 × 510 pixels.

Original file (909 × 579 pixels, file size: 53 KB, MIME type: image/jpeg)

 **Open in Media Viewer** 

Popis zánět zřakového nervu - retrobulbární = normální nález!

Zdroj Oční klinika FN Hradec Králové


Datum 2012-12-29

Autor Oční klinika FN Hradec Králové

Licence Vyhrazeno jen pro přímé užití na stránkách WikiSkripta.eu

File history

Click on a date/time to view the file as it appeared at that time.

	Date/Time	Thumbnail	Dimensions	User	Comment
current	00:41, 29 December 2012		909 × 579 (53 KB)	Adnav (talk contribs)	{{Soubor popis = zánět zřakového nervu - retrobulbární = normální nález! zdroj = Oční klinika FN Hradec Králové datum = 2012-12-29 autor = Oční klinika FN Hradec Králové licence = {{WS_licence}} }} Kategorie:Oční lékařství [

You cannot overwrite this file.

File usage

The following page uses this file:

- Uživatelka:Adnav/Pískoviště

Metadata

This file contains additional information, probably added from the digital camera or scanner used to create or digitize it.

If the file has been modified from its original state, some details may not fully reflect the modified file.