

# Spojení na lebce

Ke spojení na lebce patří synchondroses cranii (lebeční synchondrosy), suturae cranii (lebeční švy), ligamenta a articulatio temporomandibularis (kloub čelistní).

## Synchondroses cranii

**Lebeční synchondrosy** jsou části lebeční báze, které neosifikovaly. Persistuje zde tedy původní chrupavka z prenatálního vývoje. Některé z nich zůstávají zachovány po celý život.

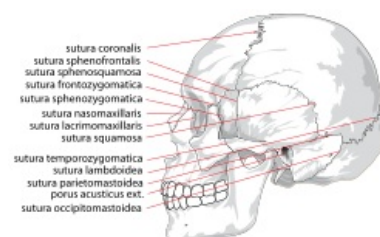
- **Synchondroses sphenopetrosa a petrooccipitalis** – spojují kost skalní ventrolaterálně s kostí klínovou a dorsomediálně s kostí týlní, tyto synchondrosy zůstávají zachovány celý život.
- **Synchondroses intraoccipitalis anterior et posterior** – leží mezi jednotlivými základy týlní kosti, zanikají do 4.–7. roku života.
- **Synchondrosis intersphenoidalis** – spojuje dvě poloviny těla kosti klínové, zachází mezi 8. měsícem a 6. rokem.
- **Synchondrosis sphenoccipitalis** – spojuje kost klínovou a týlní, udržuje se nejdéle ze všech synchondros, až do 18.–20. roku života.

## Suturae cranii

**Suturae cranii**, neboli lebeční švy, jsou **vazivová spojení** jednotlivých plochých kostí lebky. Tento typ spojení nacházíme **výhradně na lebce** a je pro ni zcela typický. Za růstového období slouží švy jako místa růstu kostí do plochy. Vazivo uvnitř švu je buď derivátem perichondria kostí osifikujících enchondrálně, nebo pochází z okrajů kostí osifikujících endesmálně. Uspořádání styčné linie je rozličné, od hladkého průběhu po složité interdigitace pilovitých švů.

Mezi nejvýznamnější švy na lebce patří:

- **Sutura sagittalis** – šev šípový, spojuje vzájemně kosti temenní, podle něj je nazvána rovina sagitální, která dělí tělo na pravou a levou polovinu.
- **Sutura coronalis** – šev korunový, spojuje kost čelní s oběma kostmi temenními, podle něj je pojmenována rovina koronální, která dělí tělo na ventrální a dorsální polovinu, tato rovina je shodná s rovinou frontální.
- **Sutura lambdoidea** – šev lambdový, spojuje kost týlní s kostmi temenními.
- **Sutura squamosa** – šev šupinový, spojuje šupinu kosti spánkové (squama ossis temporalis) s kostí temenní.
- **Sutura intermaxillaris** – šev, který spojuje horní čelisti (maxillae), horní čelist je tedy tvořena dvěma kostmi, narozdíl od čelisti dolní.
- **Sutura metopica** – šev, který na lebce novorozence spojuje levý a pravý základ budoucí kosti čelní, probíhá tedy svisle vzhůru nad kořenem nosu uprostřed čela.



Suturae cranii – pohled zleva

## Ligamenta na lebce

Na lebce samotné mnoho vazů nenajdeme. Prakticky jediným samostatným vazem je **ligamentum stylohyoideum**, které spojuje processus styloideus na kosti spánkové s malými rohy jazyčky.

V dospělosti se mohou v ligamentu vyskytnout drobné kůstky. Tento vaz tedy spojuje jazyčku s lebkou a umožňuje ji počítat mezi kosti lebky. Další ligamenta jsou součástí čelistního kloubu (articulatio temporomandibularis), a proto jsou popsány spolu s kloubem.

## Odkazy

### Související články

- Kosti neurocrania
- Kosti splanchnocrania
- Lebka novorozence
- Spojení kostí

### Použitá literatura

- WEIGNER, Karel. *Topografická anatomie se zřetelem k studiu anatomie a k potřebám klinickým : 1.díl, topografická anatomie hlavy-část lebeční*. 3. vydání. Praha : Springer, 1930. 424 s.
- ČIHÁK, Radomír. *Anatomie 1*. 2. vydání. Praha : Grada Publishing, a. s., 2001. 516 s. ISBN 80-7169-970-5.

