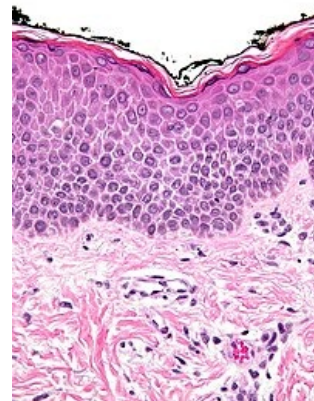


Spongióza (dermatopatologie)



Spongióza je dermatopatologický popisný termín označující mezibuněčný edém v epidermis. Díky edému jsou keratinocyty odděleny jasně zřetelnými prostory, které podle některých autorů propůjčují epidermis až houbovitý vzhled. Zánětlivý infiltrát (exocytóza) může být v závislosti na konkrétní chorobě a jejím stádiu přítomen, jeho přítomnost ale není nezbytná. Spongióza se může objevit u následujících dermatitid:

- akutní a subakutní dermatitidy:
 - dermatitis contacta allergica,
 - dermatitis contacta irritativa,
 - endogenní ekzémy (atopický ekzém, dermatitis dyshidrotica, Eczema nummulare),
- chronické dermatitidy:
 - lichen simplex chronicus,
 - pityriasis rosacea,
 - dermatofytózy,
 - lichen striatus,
 - stasis dermatitis.



Mírná spongióza
(spongiotická dermatitida).

Odkazy

Související články

- Histopatologické změny v kůži
- Histopatologické změny v kůži/PGS

Literatura

- MILLS, S.E., et al. *Sternberg's Diagnostic Surgical Pathology*. 5. vydání. Lippincott Williams & Wilkins, 2012. ISBN 9781451152890.