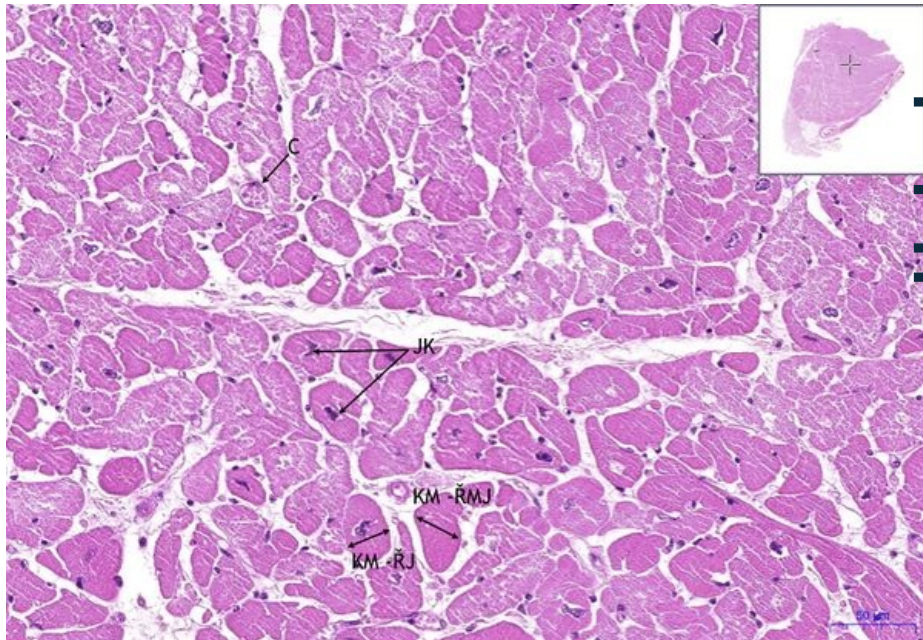


# Srdeční sval / Cardiac muscle - HE

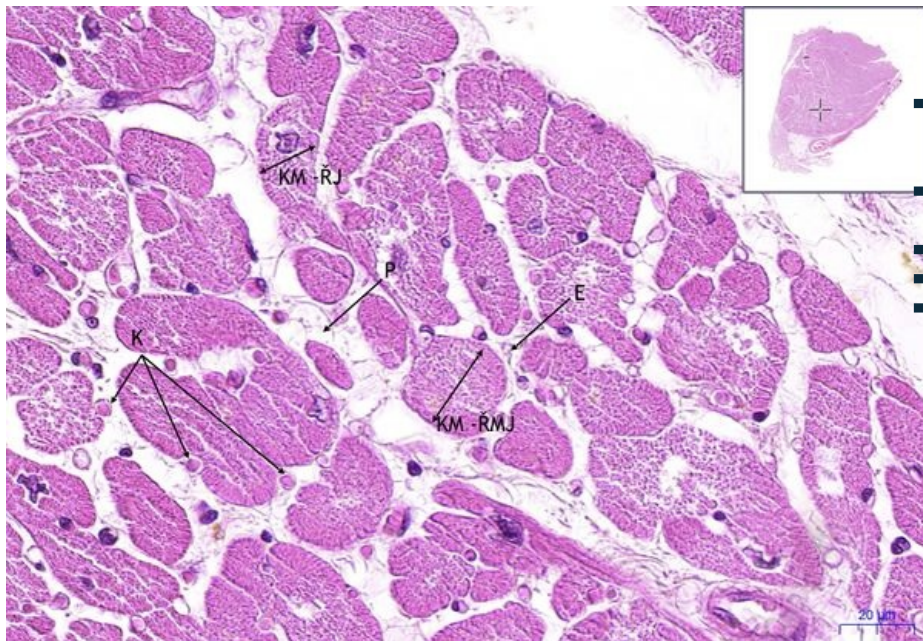
## Myokard, HE 20x



### Srdeční sval / Cardiac muscle - příčně/transverse:

- **KM (ŘMJ)** – kardiomyocyt (řez mimo jádro) / cardiomyocyte (section without nucleus)
- **KM (ŘJ)** – kardiomyocyt (řez jádrem) / cardiomyocyte (section with nucleus)
- **C** – céva/blood vessel
- **JK** – jádro kardiomyocytu / cardiomyocyte nucleus

## Myokard, HE 40x



### Srdeční sval / Cardiac muscle - příčně/transverse:

- **KM (ŘMJ)** – kardiomyocyt (řez mimo jádro) / cardiomyocyte (section without nucleus)
- **KM (ŘJ)** – kardiomyocyt (řez jádrem) / cardiomyocyte (section with nucleus)
- **E** – endomysium
- **P** – perimysium
- **K** – kapilára (s jedním erytrocytem uvnitř) / capillary (one erythrocyte inside)

## Navigace

### Navigace: Svaly / Muscle tissue

← Preparát č.  
42

Seznam  
preparátů

Preparát č. 40  
→

### Navigace: Cévní systém / Circulatory system

Seznam

Preparát C9

