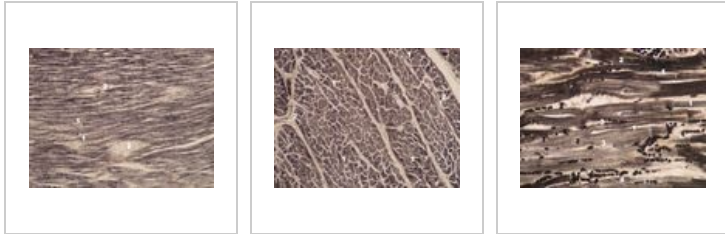
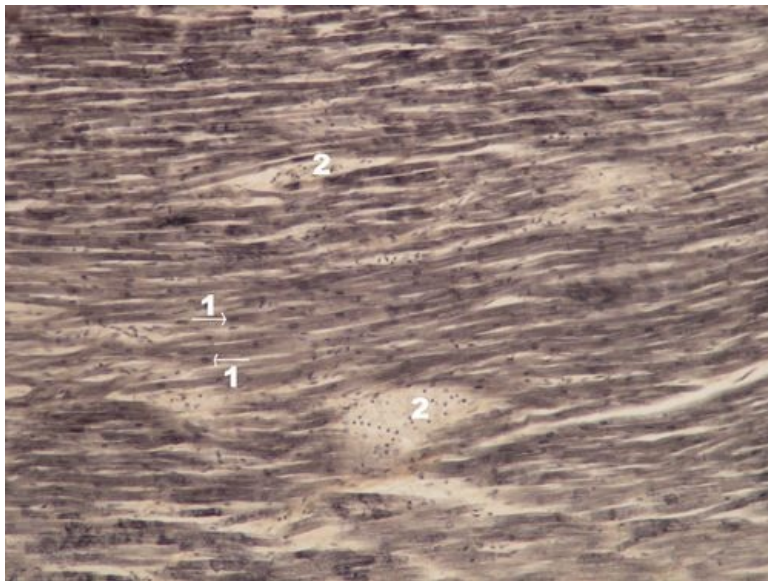


Sval srdeční (preparát)

Přehled



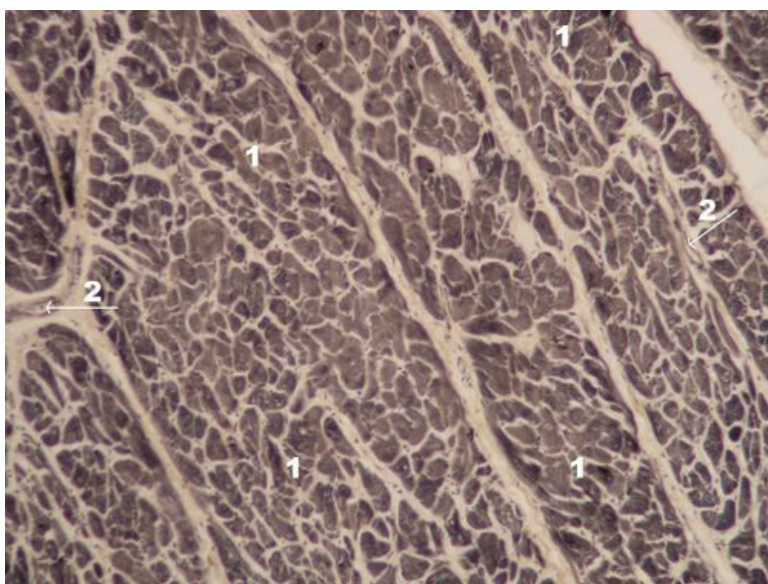
Preparát 1



Název: **Myokard - podélný řez přehled (Heidenhainův železitý hematoxylin)**

Popis: 1 - jádra kardiomyocytů, na podélném řezu je vidět příčné pruhování, 2 - vazivo s cévami

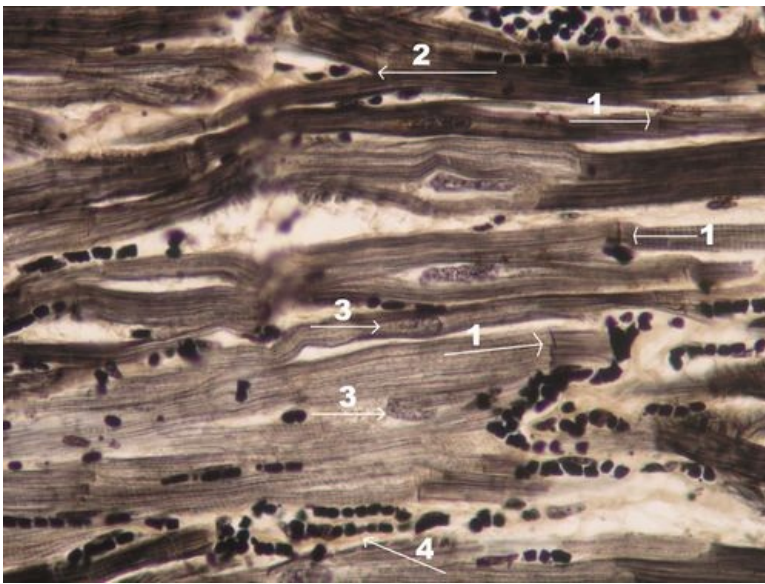
Preparát 2



Název: **Myokard - příčný řez (Heidenhainův železitý hematoxylin)**

Popis: 1 - myokard na příčném řezu, 2 - vazivová septa mezi svazky myokardu přivádějící cévy

Preparát 3



Název: **Myokard - podélný řez detail (Heidenhainův železitý hematoxylin)**

Popis: 1 – interkalární disk (typický rys kardiomyocytu), 2 – větvení kardiomyocytu (typický rys),
3 – jádro kardiomyocytu, 4 - erytrocyty vylité z kapilár

Svaly

- Sval hladký (preparát)
- Sval srdeční (preparát)
- Sval kosterní (preparát)

Odkazy

- Modul Buněčné základy medicíny (3. LF UK)

Studijní materiály k preparátu

- Sval
- Myokard