

# Truncus sympaticus

Centrální část **truncus sympaticus** je tvořena jádry bočních rohů míšních: *nc. intermediomedialis a intermediolateralis* v rozsahu T1-L2

Nadřazenými sympatickými centry v CNS jsou formatio reticularis, hypothalamus a limbický systém.

K sympatiku můžeme zařadit i dřev nadleviny.

**Truncus sympaticus** tvoří dva typy sympatických ganglií:

1. **paravertebrální** – párový *truncus sympaticus (dx. et sin.)* – řetězec ganglií po stranách páteře od lební base po *os sacrum*,
2. **prevertebrální** – ganglia jako součást *plexus aorticus abdominalis* (před aortou při odstupu velkých cév – *ggl. coeliaca, ggl. aorticorenalia, ggl. mesentericum superius et inferius*)

Na rozdíl od sympatických ganglií jsou **parasympatická ganglia** uložena buď v plexech velmi blízko cílových orgánů nebo přímo v jejich stěně (intramurální ganglia).

## Krční truncus sympaticus

3 druhy sympatických vláken:

**a) Rami communicantes grisei** – vracají se zpět do spinálního nervu, většinou postgangliová vlákna

**b) Rami viscerales et vasculares** – vystupují z ganglií a vedou podél cév do periferie

**c) Vlákná do autonomních nervových pletení a ganglií vnitřních orgánů** – střeávají sa s parasympatikovými  
Krční sympatikus je **visceromotorický** systém začínající v CNS. Pars sympatica má svá jádra v CNS, která tvoří *nucleus intermediolateralis* postranních sloupců míchy. Pregangliová vlákna vycházejí z míchy spolu s vlákny předních kořenů míšních, od míšních nervů se oddělují jako *rr. communicantes albi*. Dále vstupují do *ganglii trunci sympathici* a tam jsou přepojena na postgangliové neurony.

## Krční ganglia

V krční části jsou **3 ganglia**: *ggl. cervicale superius, medium et inferius*. *Ganglion cervicale inferius* zpravidla splývá s 1. hrudním *ggl.* ve společné *ggl. cervicothoracicum (ggl. stellatum)*.

### Ganglion cervicale superius

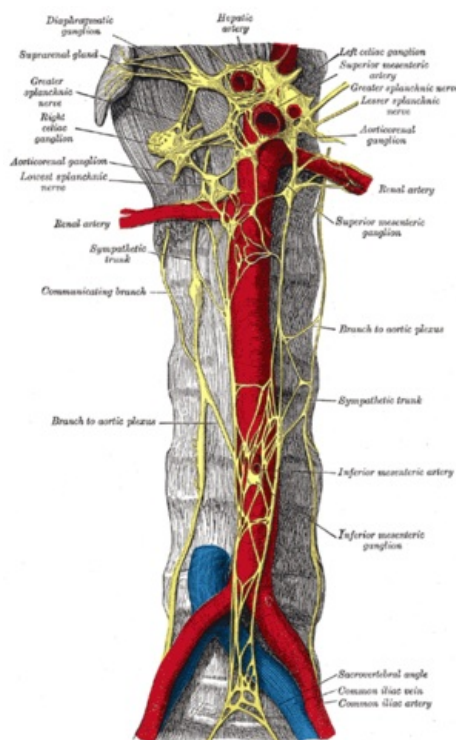
Je uloženo před příčnými výběžky C2–C4. Pregangliová vlákna přicházejí cestou *truncus sympathicus* z rozhraní krční a hrudní míchy. Ganglion vysílá postgangliová vlákna (*rr. communicantes grisei*) do 4 krčních nervů:

- **N. jugularis** – větev do *ggl. inferius nervi glossopharyngei* a do *ggl. superius n. vagi*, sympatická vlákna jdou dále s větvením n. IX a n. X.
- **N. caroticus internus** – k *a. carotis interna* a na ní vytváří *plexus caroticus internus*, z něho pak odstupují další pleteně podél větví *a. carotis interna* v lebce nervy:
  - *nn. caroticotympanici*;
  - *n. petrosus profundus*.
- **Nn. carotici externi** – vytvářejí periarteriální pleteně na *a. carotis externa*. Pleteně pokračuje po všech větvích arterie (*plexus facialis, plexus lingualis, plexus temporalis superficialis, plexus maxillaris*, atd.). Z pleteně odstupují samostatné sympatické větve: *radix sympathica ggl. otici* a *radix sympathica ggl. submandibulares*.
- **n. cardiacus cervicalis superius** – sestupuje do *plexus cardiacus*.

### Ganglion cervicale medium

Je ve výši příčného výběžku C5, zpravidla v úrovni, kde se *truncus sympathicus* kříží s *a. thyroidea inf.* Pregangliová vlákna jdou do *ggl.* cestou *truncus sympathicus* z rozhraní krční a hrudní míchy. Ganglion vysílá postgangliová vlákna:

- **rr. communicantes grisei** do nervů C4 a C5;
- větévky do **plexus thyroideus inferior** pro štítnou žlázu a příštítná tělíska;
- **n. cardiacus cervicalis medius** – sestupuje za *a. carotis communis* a dále před *a. subclavia* do *plexus cardiacus*.



Truncus sympathicus (pohled na ventrální stranu páteře)

## Ganglion stellatum

Je uloženo před příčným výběžkem C7, za odstupem *a. vertebralis* z *a. subclavia*. Pregangliová vlákna procházejí z nervů C8 a Th1–Th3. Postgangliová vlákna jdou jako *rr. communicantes grisei* do míšních nervů C7, C8 a Th1–Th3, jednak jako:

- větve do **plexus subclavius** – vytvářejí periarteriální pletěň, které dále přechází na všechny navazující tepny horní končetiny;
- **n. vertebralis** – jde dopředu k *a. vertebralis*, kde vytváří *plexus vertebralis*;
- **n. cardiacus cervicalis inferior** – sestupuje za *a. subclavia* do *plexus cardiacus*.

## Hrudní truncus sympaticus

- 10 až 12 párů ganglií pospájaných pomocou rami interganglionares, paravertebrálně k zadnej vnútornej ploche hrudníka
- Leží po stranách páteře před hlavičkami žeber, kryt parietální pleurou, vycházejí z něj *nervi splanchnici (major, minor, imus)*, které pak procházejí bránicí a vstupují do *plexus aorticus abdominalis*
- **rr. communicantes grisei** pre hrudné spinálne nervy
- **rr. pulmonales thoracici, rr. oesophageales, r. renalis**
- **n. splanchnicus major** - spojením 5.-9. ganglion thoracicum, obsahuje pregangliové vlákna - axóny perikaryí z miechy
- **n. splanchnicus minor** - spojením 10.-11. ganglion a dostáva sa do plexus coeliacus
- **n. splanchnicus imus** - z 11. (12.) ganglia do plexus renalis

## Lumbální truncus sympaticus

- 4 ganglia spojené *rami interganglionares*
- pregangliové vlákna ze sympatických perikaryí 2.-3. lumbálního segmentu
- postgangliové pokračují jako :
- **rr. communicantes grisei**
- **rr. vasculares** do plexus aorticus
- **nn. splanchnici lumbales** spojené s plexus aorticus, mesentericus inferior a hypogastricus, odkud jdou do útrobu pánve
- Leží navnitř od *m. psoas major* (vlevo mezi ním a aortou, vpravo za *vena cava inferior*), vychází z něj *nn. splanchnici pelvici* do *plexus aorticus abdominalis*

## Sakrální truncus sympatikus

- 4-6 malých ganglií
- ve výšce *os coccygeum* se spojí v **ansa sacralis**, kde se vyskytne nepárové ganglion impar
- inervace útrobu pánve z *plexus hypogastricus inferior a superior*

## Prevertebrální pleteně

- Dělí se ve 3 na sebe navazující pleteně uložené v retroperitoneu před aortou a pokračující do malé pánve:

1. **plexus aorticus abdominalis** – před břišní aortou, dělí se ve dva plexy (jsou v nich zavzata prevertebrální ganglia – coeliaca, aorticorenalis, mesentericum superius et inferius):
  - *plexus coeliacus* – okolo *truncus coeliacus* – tzv. *plexus solaris*,
  - *plexus mesentericus* – mezi *a. mesenterica sup. et inf.*
2. **plexus hypogastricus superior** – jde od bifurkace aorty do pánve před *os sacrum*, má dvě části:
  - *n. praesacralis* – pruh vláken jdoucích od bifurkace aorty před promontoriem do pánve kde se dělí v:
  - *n. hypogastricus dx. et sin.* – pruhy vláken vznikající rozdělením *n. praesacralis*.
3. **plexus hypogastricus inferior** – pokračování *nn. hypogastrici* po stranách rekta a dále dopředu zevně od pánevních orgánů (tvoří pleteně kolem nich – *plexus rectalis, uterovaginalis, vesicalis...*)

## Druhy vláken v jednotlivých pleteních

- Výše uvedené pleteně obsahují složku **sympatickou** jdoucí z míšních sympatických jader (úroveň C8–L3), **parasympatikus** přichází jednak spojkami z *n. vagus* (jádra *n. vagus* v mozkovém kmeni) – do *plexus aorticus abdominalis*, jednak ze sakrálního parasympatiku (míšní parasympatická jádra v úrovni S2–S4) – do *plexus hypogastricus inferior*, tzn.:
  - *plexus aorticus abdominalis a hypogastricus inferior* – pleteně smíšené (sympatikus i parasympatikus);
  - *plexus hypogastricus superior* – pouze sympatikus.

## Odkazy

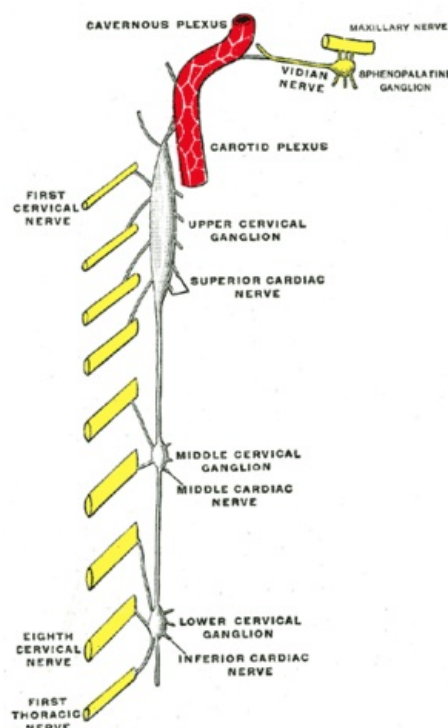


Schéma krčních ganglií

## Související články

- Paraganglia
- Hlavový parasimpatikus
- Sakrální parasimpatikus

## Zdroj

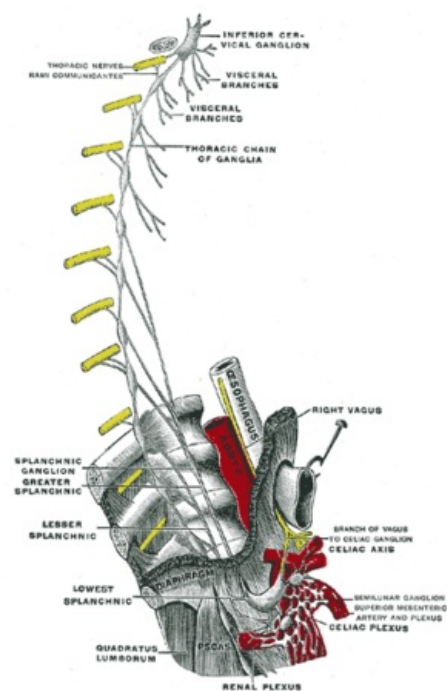
- PASTOR, Jan. *Langenbeck's medical web page* [online]. [cit. 08.04.2009]. <<https://langenbeck.webs.com/>>.



### Článek neobsahuje vše, co by měl.

Můžete se přidat k jeho autorům ([https://www.wikiskripta.eu/index.php?title=Truncus\\_sympaticus&action=history](https://www.wikiskripta.eu/index.php?title=Truncus_sympaticus&action=history)) a jej.

O vhodných změnách se lze poradit v diskusi.



Ganglion stellatum