

Uživatel:Ajakne/Pískoviště

Truncus coeliacus

Truncus coeliacus patří mezi nepárové viscerální větve aorty abdominalis. Z této velké tepny odstupuje ventrálně těsně pod bránicí na úrovni posledního hrudního obratle a prvního bederního (Th12 - L1). Jedná se pouze o krátký kmen, který se po jednom až dvou centimetrech dále větví. Truncus coeliacus společně se svými větvemi zásobuje všechny nepárové orgány uložené v supramesocolické části peritoneální dutiny.

Větvení truncus coeliacus:

Arteria gastrica sinistra

Větvení:

- rr. oesophagei

Průběh:

Arteria gastrica sinistra probíhá v peritoneální plica gastropancreatica, která je uložena na zadní stěně peritoneální dutiny. Z truncu odstupuje směrem doleva a mírně ventrálně, následně se stáčí podél curvatura minor žaludku, kde anastomózuje s arteria gastrica dextra.

Zásobování:

Gaster v oblasti curvatura minor včetně omentum minus a abdominální část jícnu prostřednictvím svých rr. oesophagei.

Arteria splenica s. lienalis

Větvení:

- a. gastromentalis s. gastroepiploica sinistra
- aa. gastricae breves
- a. gastrica posterior (variabilně v 58% případů)
- rr. pancreatici
 1. a. pancreatica magna
 2. a. pancreatica dorsalis > a. pancreatica inferior + a. caudae pancreatis

Průběh:

Jedná se o největší z větví truncu. Leží retroperitoneálně a běží podél horního okraje pankreatu, přičemž tento její průběh je charakteristicky zvlněný. Když céva dosáhne hilu sleziny, rozděluje se na 4 - 6 větví, které nacházíme uložené v plica phrenicosplenica. Arterii lienalis doprovází stejnojmenná vena ležící pod ní.

Arteria gastroepiploica, největší větev arterie lienalis, sestupuje podél curvatura major uvnitř omentum majus, kde vysílá několi ascendujících větví na ventrální i dorzální plochu žaludku. V této oblasti rovněž vytváří anastomózu s a. gastroepiploica dextra.

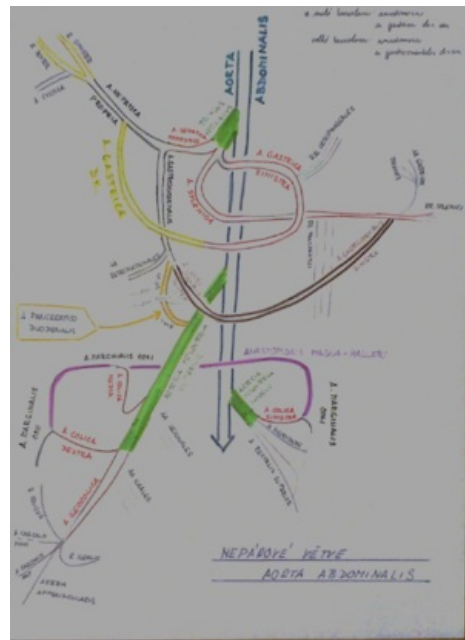
Zásobování:

Hlavní funkcí a. lienalis je, jak název napovídá, přivádět krev do sleziny svými konečnými hilovými větvemi. Dále zásobuje pancreas (rr. pancreatici), konkrétně zadní část ocasu a kraniální část hlavy, přičemž kaudální část hlavy zásobuje a. pancreatica inferior, se kterou zde rr. pancreatici anastomosují. Poslední oblastí je žaludek - fundus (aa. gastricae breves) a kraniální část curvatura major (a. gastroepiploica sinistra).

Arteria hepatica communis

Větvení:

- a. hepatica propria
 1. a. hepatica dextra et sinistra
 2. a. gastrica dextra
 3. a. cystica (může být větví a. hepatica dx.)
- a. gastroduodenalis > aa. retroduodenales
 1. a. pancreaticoduodenalis superior > anteriorní a posteriorní větev > obě tyto větve vysílají své rr. pancreatici a rr. duodenales



Add caption here

- 2. a. gastroomentalis s. gastroepiploica dextra
- 3. a. supraduodenalis (nekonstantně)

Průběh:

Arterii hepaticu communis můžeme u dospělého dle velikosti zařadit mezi dvě předcházející větve truncu. U fétu je však největší, protože zásobuje játra, která jsou během vývoje hlavním krevtovorným orgánem. Arteria hepatica communis prochází v peritoneální plic hepatopancreatica. Směr jejího průběhu je nejdříve ventrální, následně se stáčí doprava k horní hranici pars superior duodeni. V této oblasti podmiňuje dolní hranici foramen epiploicum seu Winslowi. Poté, co vytvoří toto ohraničení, rozdělí se na své dvě větve.

Arteria hepatica propria vysílá kaudálně na úrovni pyloru artria gastrica dextra, která pak dále pokračuje podél curvatura minor, kde anastomosuje s arteria gastrica sinistra. Samotná a. hepatica propria dále běží horizontálně doprava směrem k játrům, cestou vysílá a. cystica. Jakmile dorazí k porta hepatis, rozdělí se na dvě větve. Ty společně s větvemi veny portae míří do pravého a levého jaterního laloku.

Arteria gastroduodenalis je krátká, ale tlustá větev. Sestupuje poblíž pyloru ventrálně od hlavy pankreatu. Na tomto místě se rozdělí na své tři větve. Nejdříve jsou to aa. retroduodenales shora na zadní stranu duodena. Arteria gastroepiploica dextra pokračuje nalevo podél curvatura major žaludku a anastomosuje s arteria gastroepiploica sinistra. Arteria pancreaticoduodenalis superior sestupuje na rozhraní pankreatu a duodena. Dělí se zde na ventrální a posteriorní větev, přičemž obě tyto větve tvoří anastomozu s arteria pancreaticoduodenalis inferior (z a. mesenterica superior).

Zásobování:

Játra, žaludek - kaudální části obou curvatur a pyloru, vesica felea, přední plocha cauda pancreatis, pars superior duodeni.

Odkazy

- <http://www.mpoullis.com/dvdog/anat/arter.htm>
- <http://www.netteranatomy.com/anatomylab/subregions.cfm?subregionID=R46&contentDir=anatomylab/contents/region/abdomen/visceralvasculature>

Použitá literatura

- ČIHÁK, Radomír a Miloš GRIM. *Anatomie. 2.* 2. vydání. Praha : Grada Publishing, c2002. ISBN 978-80-247-0143-1.
- ČIHÁK, Radomír. *Anatomie 3.* 2. vydání. Praha : Grada Publishing, 2004. 692 s. ISBN 978-80-247-1132-4.
- STANDRING, Susan a Neil R BORLEY, et al. *Gray's anatomy : the anatomical basis of clinical practice.* 40. vydání. Edinburgh ; New York : Elsevier Churchill Livingstone, c2008. ISBN 978-0-443-06684-9.