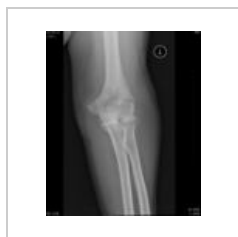
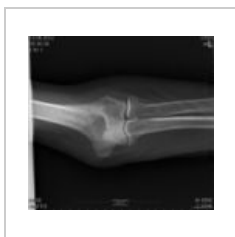
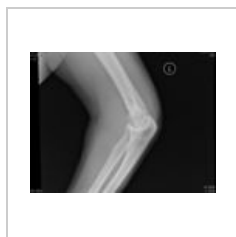Uživatel:Radiologie3LF/galerie



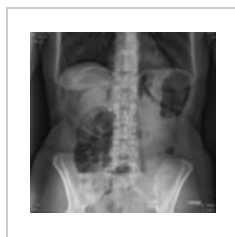Transepikondylicka
fr. AP 2



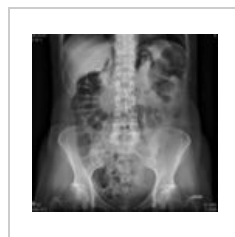Transepikondylicka
fr. AP 1



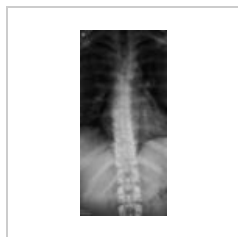Transepikondylicka
fr bocny



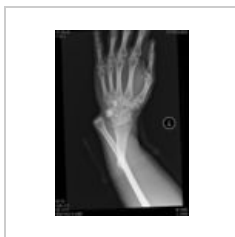Retropneumoperito
neumVstojе



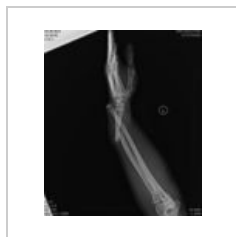Retropneumoperito
neumVleže



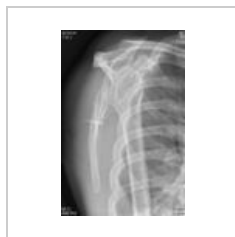Hemivertebra



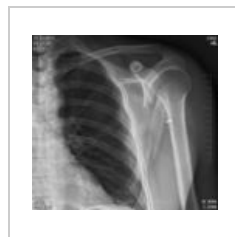Galeazziho
zlomenina



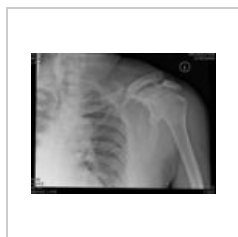Galeazziho
zlomenina bocny



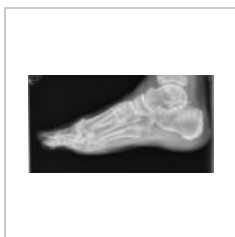Fr.lopatky2TT



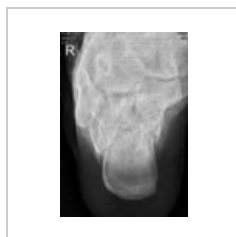Fr.lopatky2AP



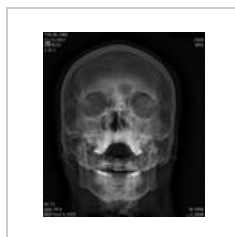Fr.lopatky



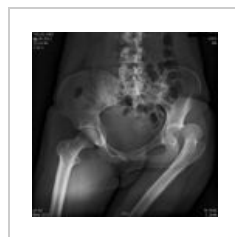Fr.calcanea.bocny



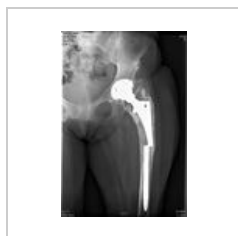Fr.calcanea.axial



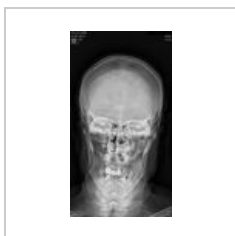Pneumoorbita



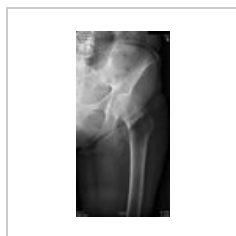Luxace v kyceľnim
kloubu



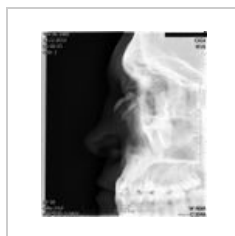Fraktura
femorálního driku
TEP



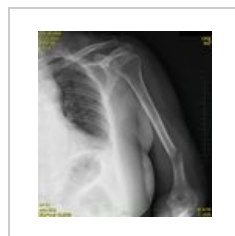Fraktura
mandibuly
oboustranne



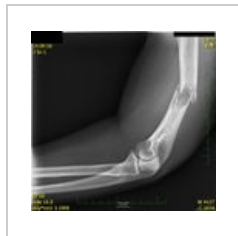
Abrupce velkeho
chocholiku



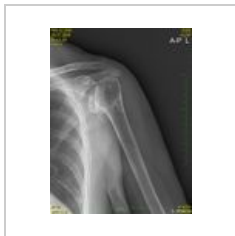Fraktura nosnich
kustek



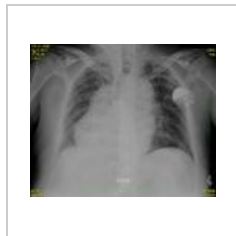Patologicka
zlomenina2



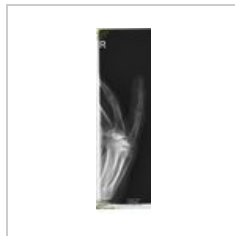Patologicka
zlomenina



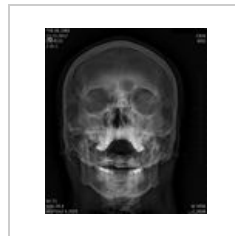Nekrosa hlavice
humeru



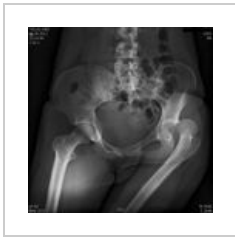Dextrokardie



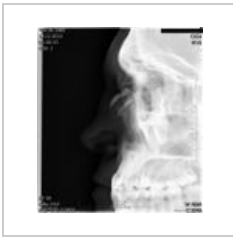Avulze baze
středního clanku



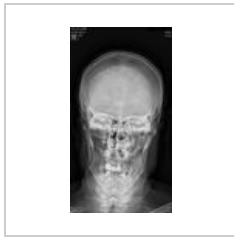Pneumoorbita



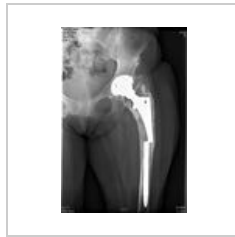Luxace v kyčelním kloubu



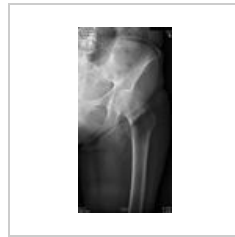Fraktura nosních kustek



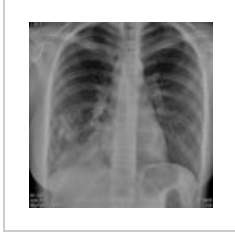Fraktura mandibuly oboustranne



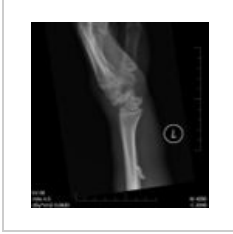Fraktura femorálního driku TEP



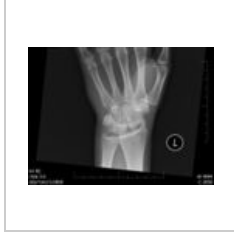Abrupce velkého chocholiku



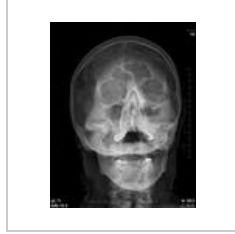Pneumonie



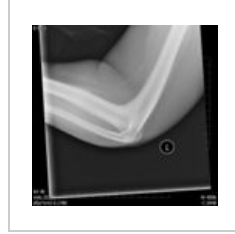Perilunate bocna



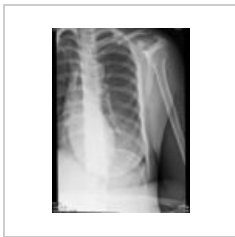Perilunate AP



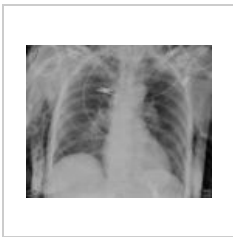Fr.orbity



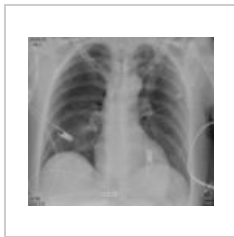Ankyloza lokte



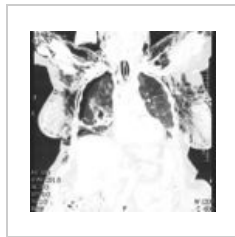Abrupce proc. cor.



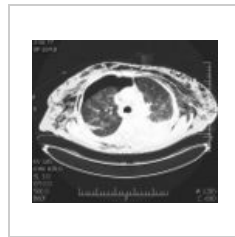
Podkožni emfyzem



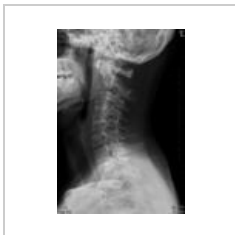PNO



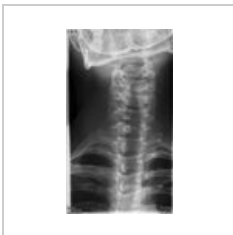PNO cor



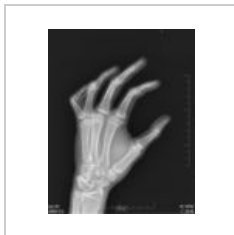PNO axial



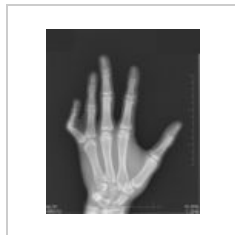Fr.dentu bocna



Fr.dentu ap



4metakarpy B



4metakarpy A