

Uživatelka: Haninna/Pískoviště



Vítáme Vás ve WikiSkriptech,

ve světě, který vzniká spoluprací. Tvořte ho s námi.

Jak začít?

- Se začátky ve WikiSkriptech Vám poradí nápověda.
- Potřebujete-li si nanečisto vyzkoušet editace, můžete využít svoje Pískoviště.
- Jestliže Vám něco nebude jasné, bez obav se zeptejte na stránce Ptáte se.
- O spolupráci můžete požádat i mailem redakce@wikiskripta.eu (mailto:redakce@wikiskripta.eu), nebo napsat vzkaz na diskusní stránku někoho z redakce.

Nebojte se editovat!

I kdyby se Vám to hned napoprvé nepovedlo, redaktoři Vám s pochopením pomohou.

Přejeme Vám příjemnou práci s WikiSkripty a pěkný den!

--Haninna 19. 10. 2012, 17:43 (CEST)=Vrozené vady oka= Vzhledem k relativní složitosti vývoje existuje mnoho různých vývojových vad, jejich četnost však nebývá vysoká. Za kritickou periodu pro vývoj oka považujeme 20. - 40. týden intrauterinního vývoje.

Vrozené odchlípení sítnice

Vrozené odchlípení sítnice je způsobeno nesplynutím vnitřní a vnější vrstvy očního pohárku, čímž zůstává intraretinální prostor neuzavřen. Rozlišujeme částečné a úplné oddělení neuronální a pigmentové vrstvy sítnice. K této vadě může dojít například nestejným růstem obou vrstev sítnice či může jít o sekundární stav, kdy se původně splynuté vrstvy druhotně rozdělí.

Coloboma retinae

Jedná se o klínovitý defekt sítnice nacházející se typicky pod papilla nervi optici, většinou je vada oboustranná.

Cyklopie

Cyklopie - stav, kdy oči částečně či úplně splývají - je vzácná anomálie. Jediné oko je pak umístěno mediálně ve společné orbitě. Tato vada, stejně jako synoftalmie - druhotné splnutí dvou samostatně založených očí - má řadu přechodných forem. Bývá spojena s životem neslučitelnými defekty mozku a lebky.

Mikroftalmie

Ke zmenšení oka může dojít jednak pod vlivem jiných defektů očních struktur, nebo může mít vyvinuto kompletně oko ve zmenšené podobě při zachování všech struktur. Postižená strana obličeje je zpravidla nedovyvinutá, vada může být spojena s jinými defekty - například rozštěp obličeje nebo trizomií 13 (Patauův syndrom). Jednoduché mikroftalmie vznikají následkem působení infekčních vlivů - například Toxoplasma gondii či herpes simplex.

Anoftalmie

Stav, kdy chybí všechny oční tkáně. Oční víčka bývají vyvinutá, nikoliv však oční koule. V některých případech jsou stopy oční tkáně rozpoznatelné histologicky. Rozlišuje primární a sekundární anoftalmii.

Lymfatická uzlina

Lymfatická uzlina je orgán kulovitý či oválný tvaru, který se nachází v průběhu lymfatických cév a slouží jako biologický filtr lymfy. Nachází se zejména v podpažní jamce, v tříselech, v blízkosti velkých krčních cév, v hrudníku či dutině břišní. Hrají podstatnou roli v obraně organismu proti mikrobům i nádorovým buňkám.

Stavba lymfatické uzliny

Lymfatická uzlina je obklopena pouzdrém z hustého kolagenního vaziva s elastickými vlákny a nepatrným množstvím hladkých svalových buněk. Do parenchymu uzliny vysílá tzv. trabekuly. Po obvodu se nachází kůra (cortex), uvnitř uzliny nalezneme dřev (medulla). Část uzliny nazývaná hilus je místem, kde do ní vstupují nervy a tepny a opouštějí ji žíly, je mírně vpáčená. Velikost uzliny se pohybuje v rozmezí 1 - 25 mm.

Nosný substrát pro lymfocyty je tvořen retikulárním vazivem. Retikulární vazivo obsahuje primitivní retikulární buňky a fixní makrofágy, které spolu s retikulárními fibrilami tvoří trojrozměrnou síť. Ve vazivových trámčích podél cév mohou být přítomny i fibroblasty. Volné buňky retikulárního vaziva tvoří zejména lymfocyty, dále také eosinofilní či bazofilní granulocyty, plazmatické buňky či makrofágy.

Kůra (cortex)

V kůře nacházíme oválné okrsky lymfatické tkáně nazývané lymfatické uzlíky (noduli lymphatici). Ty můžeme rozdělit na primární, u nichž není naznačena světlejší centrální oblast, a sekundární, u nichž najdeme zárodečné (germinativní jádro). Tmavý vzhled okraje uzlíku je dán přítomností těsným nakupením malých B-lymfocytů s výrazně bazofilním jádrem obsahujícím kondenzovaný chromatin. Naopak v germinativním centru převládají velké lymfocyty s větším objemem cytoplazmy, plazmatické buňky a makrofágy. Název zárodečné centrum označuje skutečnost, že zde probíhá výrazná mitotická aktivita lymfocytů.

Na rozhraní kůry a dřevě nacházíme parakortikální zónu (někteří autoři ji nazývají vnitřní zónou kůry), která obsahuje T-lymfocyty.

Dřev (medulla)

Dřev je tvořena anastomozujícími provazci lymfatické tkáně, mezi nimi jsou vyvinuty dřevové sinusy. Obsahuje četné B-lymfocyty a plazmatické buňky.

Filtrace lymfy

Lymfa je do uzliny přiváděna aferentními cévami, které vstupují na konvexní ploše. Cévy mají četné chlopně, které usměrňují tok lymfy. Dále postupuje subkapsulárními sinusy (které se nacházejí v kůře pod vazivovým pouzdrém) a prostřednictvím parafolikulárních sinusů se přiváděna do sinusů dřevových. Odtud je odváděna eferentními cévami, které vystupují v hilu uzliny. Systém sinusů má za úkol zpomalit tok lymfy a umožnit tak její filtraci. Tloušťka sinusů je nekonstatní, výstelka sinusů je tvořena **litorálními buňkami**, jsou překryty retikulárními vlákny, mezi nimi jsou póry, bazální membrána chybí. Toto uspořádání umožňuje komunikaci s okolní lymfatickou tkání.

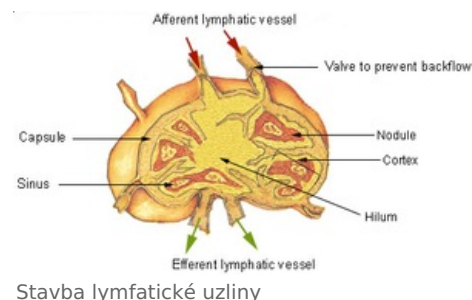
Odkazy

Související články

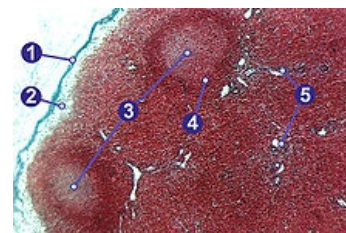
- Lymfatické cévy

Použitá literatura

- JUNQUEIRA, L. Carlos a Chosé CARNEIRO. *Základy histologie*. 7. vydání. Jinočany : H&H, 1999. ISBN 80-85787-37-7.
- KLIKA, Eduard, et al. *Histologie pro stomatologii*. 1. vydání. Praha : Avicenum, 1988. 448 s.
- KONRÁDOVÁ, Václava a Jiří UHLÍK. *Funkční histologie*. 2. vydání. Jinočany : H & H, 2000. ISBN 80-86022-80-3.
- JELÍNEK, Richard, et al. *Histologie embryologie* [online] . - vydání. -. Dostupné také z <<http://old.lf3.cuni.cz/histologie/materialy/doc/skripta.pdf>>.



Stavba lymfatické uzliny



1 - vazivové pouzdro, 2 - subkapsulární sinus, 3 - germinální centrum, 4 - lymfatický uzlík (plášťová zóna), 5 - trabekuly