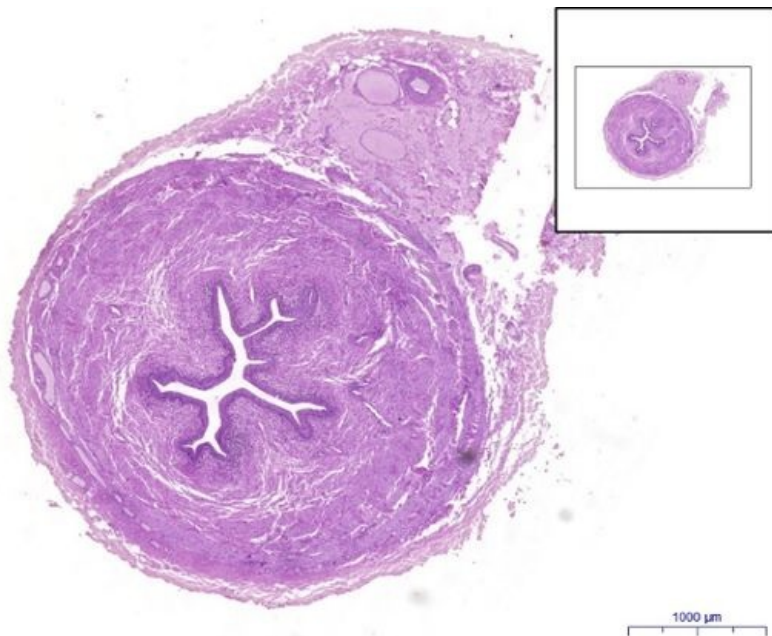


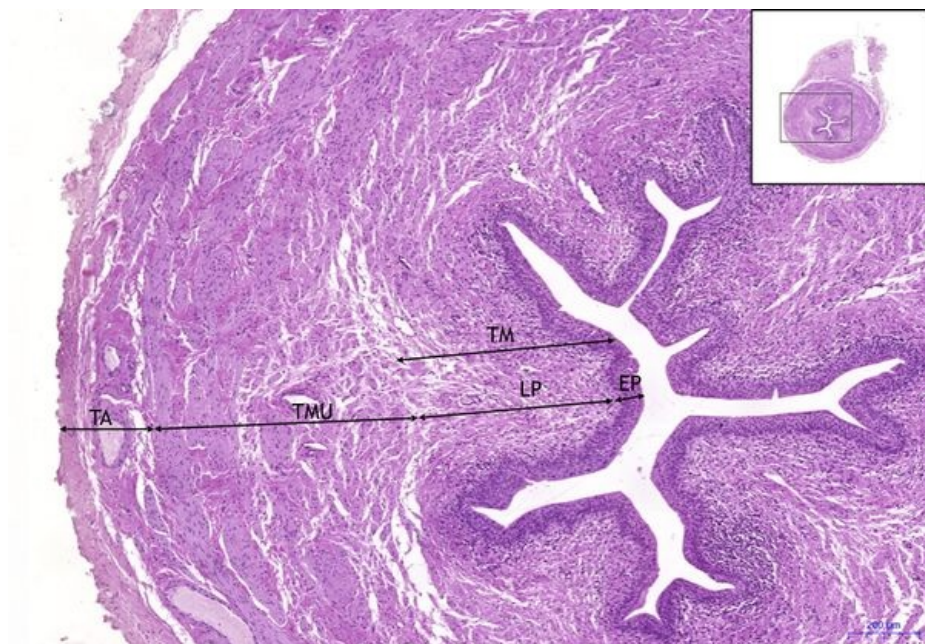
# Ureter - HE

## Ureter HE, 1,6x



**Ureter:**

## Ureter HE, 5x



**Ureter:**

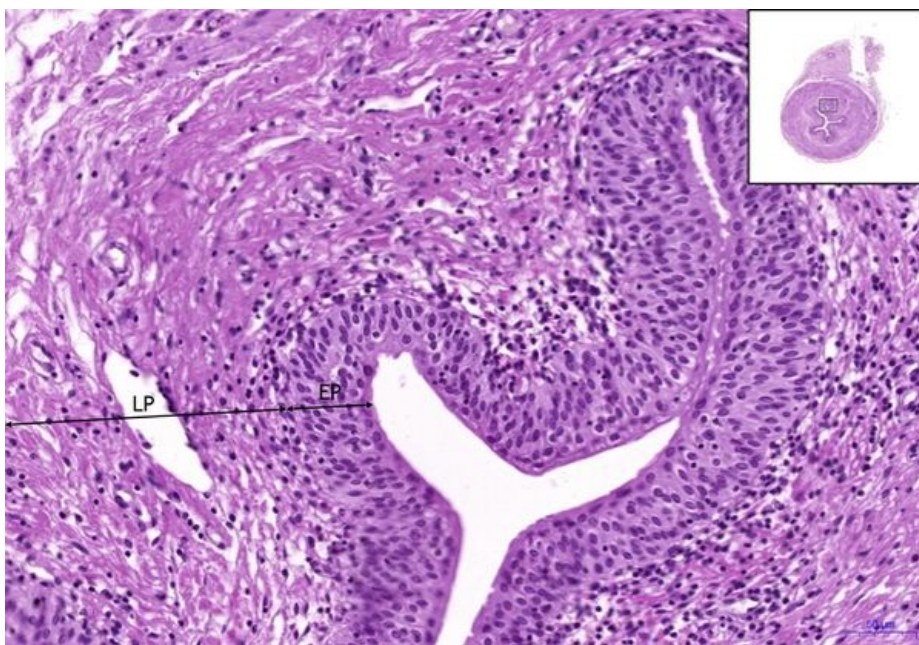
- 1) TM** – tunica mucosa
- a) EP** – přechodný epitel (urothel) / transitional epithelium (urothelium)
- b) LP** – lamina propria

- 2) TMU** – tunica muscularis
- 3) TA** – tunica adventitia

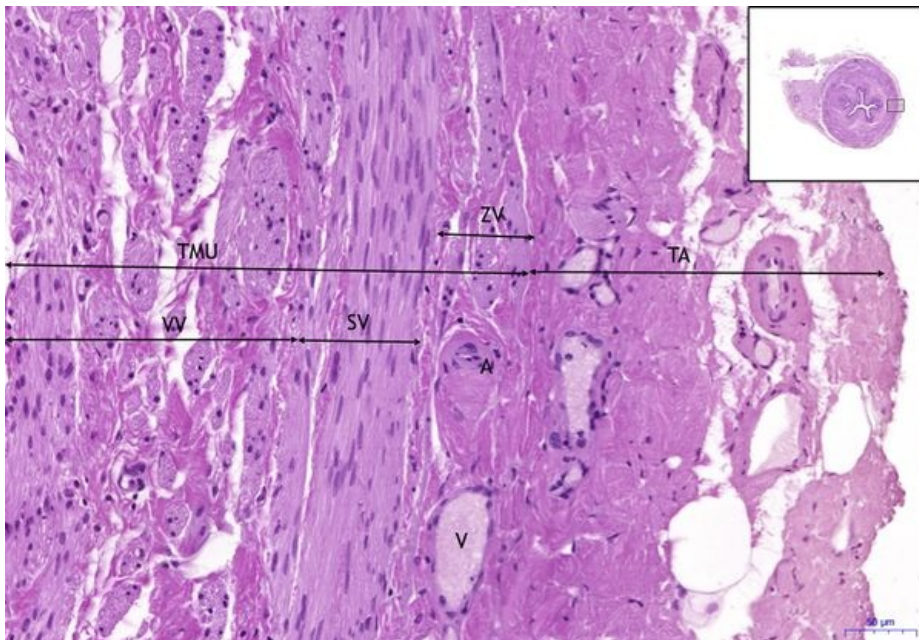
## Ureter HE, 10x

**Ureter:**

- 1) TM** – tunica mucosa
- a) EP** – přechodný epitel (urothel) / transitional epithelium (urothelium)
- b) LP** – lamina propria



## Ureter HE, 10x (2)



### Ureter:

**2) TMU** – tunica muscularis

**a) VV** – vnitřní vrstva / inner layer

**b) SV** – střední vrstva / medium layer

**c) ZV** – zevní vrstva / outer layer

**3) TA** – tunica adventitia

**a) A** – artérie/artery

**b) V** – vena

## Navigace

### Navigace: Močový systém / Urinary system

← Preparát  
U2

Zpět: Seznam  
preparátů

Preparát U4  
→