

Vaječník

Vaječník (ovarium) patří mezi ženské pohlavní orgány vnitřní, jehož funkcí je produkce pohlavních buněk a pohlavních hormonů. Je oválného tvaru, na dvou stranách zploštělý. Velikost závisí na věku, délka se pohybuje mezi 2,55 cm, šířka 1–3 cm, tloušťka je 1–1,5 cm. Hmotnost se udává kolem 6–10 g. Těchto rozměrů dosahuje vaječník až v pubertě. Povrch ovaria je šedorůžové barvy, na povrchu v dětství hladký, po pubertě se postupně zvráští vlivem proběhlých ovulací. Ve stáří je vaječník zmenšený, tuhý a svraštělý.

Uložení

U žen, které nerodily, je ovarium zavěšeno peritoneální duplikaturou (*mesovarium*) k malé pánvi ve *fossa ovarica* – pod rozvětvením a. iliaca communis v a. iliaca interna a a. iliaca externa. U žen, které rodily, klesá vaječník dozadu, u mnohorodiček až do tzv. Claudiovy jamky.

Popis

Na ovariu se rozlišují dvě plochy:

- *facies lateralis* – zevní plocha;
- *facies medialis* – vnitřní plocha;

dvě hrany:

- *margo liber* – zadní okraj;
- *margo mesovaricus* – přední okraj, přirostlý k *mesovariu*;

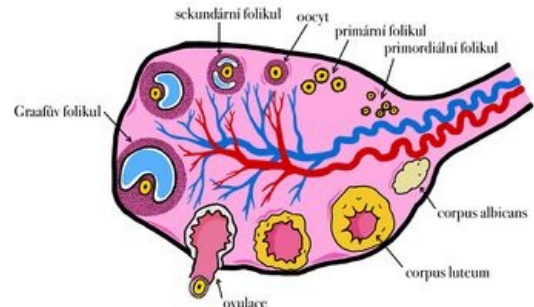
dva póly:

- *extremitas tubaria* – horní pól připojený ke stěně malé pánve;
- *extremitas uterina* – dolní pól připojený k rohu děložního.

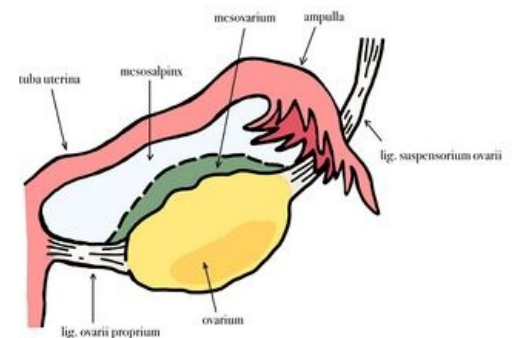
Fixační aparát

Ovarium v poloze fixují:

- *mesovarium*;
- *ligamentum suspensorium ovarii* – fixuje horní pól ovaria ke stěně malé pánve;
- *ligamentum ovarii proprium* – fixuje dolní pól ovaria ke *cornu uteri*.



Ovarium – popis



Vaječník a jeho závěsy

Stavba

Povrch vaječníku je krytý jednovrstveným kubickým epitelem – zárodečným. Pod epitelem se nachází zahuštěná vazivová vrstva *tunica albuginea*.

Dřeň ovaria (*medulla ovarii*) je řidší konzistence, obsahuje cévy a nervy.

Kůra ovaria (*cortex ovarii*) tužší konzistence, obsahuje řídké vazivo s ovariálními folikuly.

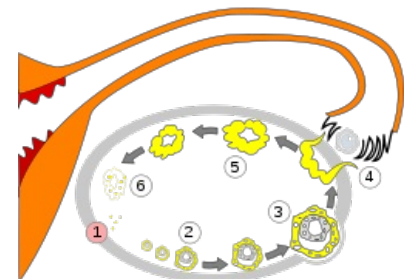
Folikuly

Rozlišujeme tři typy folikulů:

- primární – *folliculi ovarici primarii*, objevuje se ve fetálním období, velikost 30–40 μm;
- rostoucí – objevují se v období puberty, postupně dozrávají, zároveň se ve vaječníku nachází různá stadia vývoje folikulů;
- zralé – *folliculus ovaricus vesiculosus* (Graafův folikul), obsahují folikulární tekutinu, při dozrání se uvádí velikost folikulu 10–20 mm.

Ovulace – po dozrání folikul praskne a uvolní vajíčko, které je vytékající folikulární tekutinou vyplaveno z ovaria.

Žluté tělísko (*corpus luteum*) – vzniká ze zbytku prasklého folikulu, kdy se původní membrána přemění na luteinové buňky, které vyplní bývalý folikul, produkuje hormon žlutého tělíska.



1 – Menstruace, 2, 3 – Rostoucí folikuly, 4 – Prasknutý folikul s uvolněním oocyty = ovulace, 5 – Žluté tělísko, 6 – Zánik žlutého tělíska

Cévní zásobení

Ovarium je zásobováno z:

- *arteria ovarica* – odstupuje z břišní aorty;
- *ramus ovaricus a. uterinae*.

Venózní krev odvádí *vena ovarica* do *v. cava inferior*. Levostranná *v. ovarica* ústí zpravidla do *v. renalis*. Část venózní krve je odváděna do děložních žil.

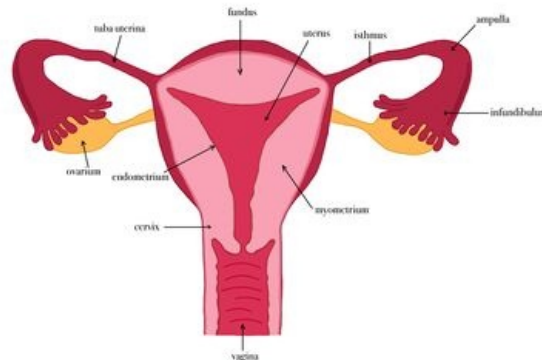
Mikroskopická stavba

Povrch ovaria je kryt **jednovrstevným kubickým** epitelem, tzv. *zárodečným* nebo *germinálním* epitelem. V **hilu** tento epitel přechází v **mezotel** (plochý peritoneální epitel).

Pod povrchem se nachází **tunica albuginea**, což je husté kolagenní vazivo.

Ovarium sestává ze dvou od sebe špatně rozlišitelných částí:

- **Kůra ovaria** je tvořena řídkým kolagenním vazivem. *Fibroblasty a fibrocyty* obsahují mnoho jader, proto se na preparátu zdají být tmavší. V kůře se nachází **ovariální folikuly s oocyty**.
- **Dřeň ovaria** je tvořena hustší kolagenní vazivo s převahou *vláknité* složky. Dřeň v oblasti stromy obsahuje charakteristické **vřetenovité fibroblasty**. Je bohatě cévně zásobena.



Vnitřní pohlavní orgány ženy

Odkazy

Související články

- Ženské pohlavní ústrojí
- Cévy močopohlavního systému
- Mízní uzliny močopohlavního systému
- Ovarium (preparát)

Použitá literatura

- ČIHÁK, Radomír a Miloš GRIM. *Anatomie*. 2. upr. a dopl vydání. Praha : Grada, 2002. 488 s. sv. 2. s. 337–344. ISBN 80-247-0143-X.
- PETROVICKÝ, Pavel, et al. *Anatomie s topografií a klinickými aplikacemi : Orgány a cévy*. 1. vydání. Martin : Osveta, 2001. 560 s. sv. 2. s. 296–299. ISBN 80-8063-046-1.
- NAŇKA, Ondřej a Miloslava ELIŠKOVÁ. *Přehled anatomie*. 2. vydání. vydavatel, 2009. 0 s. s. 215–216. ISBN 978-80-7262-612-0.
- GRIM, Miloš a Rastislav DRUGA, et al. *Základy anatomie 3 : Trávicí, dýchací, močopohlavní a endokrinní systém*. 1. vydání. Praha : Galén, 2005. 163 s. ISBN 80-7262-302-8.