

# Vrozené vývojové vady dýchací soustavy

**Vrozené vývojové vady dýchacích cest** často ohrožují novorozence na životě a vyžadují urgentní chirurgické řešení, nebo mohou naopak zůstat dlouho nepoznány a způsobovat opakovaná a chronická bronchopulmonální onemocnění.

**Stenóza a atrézie choan** je jen výjimečně jako samostatná vrozená vývojová vada (VVV), většinou se vyskytuje společně s dalšími VVV (gotické patro, deviate septa, vrozené srdeční vady, vady páteře či poruchy intelektu). Může být kostní nebo membranózní. Je nejčastější vrozenou anomálií v oblasti nosu, méně závažná jednostranná atrézie se projevuje omezením dýchání, potížemi při pití a hlenohnisavou sekrecí z nosu.

Klinický obraz bilaterální atrézie: hned po narození se dítě dusí (novorozenec dýchá jen nosem), cyanóza. U mírnějších forem se obtíže zhoršují při pití, hrozí aspirace potravy (může novorozence až zahubit). Diagnóza: nemožnost zavést sondu dutinou nosní do hltanu (max 5 cm), rtg s kontrastem v bočné projekci.

Léčba chirurgická. První pomoc: udržení otevřených úst (pomocí orofaryngeální trubice či endotracheální intubací).

## Vrozené vady laryngu

### Atrézie (nebo stenóza) laryngu

Vzácná anomálie vyvolávající u fetu obstrukci horních dýchacích cest. Distálně od atrézie/stenózy jsou dýchací cesty rozšířeny, plíce zvětšeny – na poklep echogenní, bránice plochá až invertovaná, vyvinut fetální ascites případně hydrops. Rozpoznat lze ultrasonografií.

**Subglotická stenóza** může být kongenitální, ale častěji je iatrogenní (např. po dlouhé intubaci), vzácně může být způsobena tumorem či hemangiomem. K definitivní diagnóze je třeba endoskopické vyšetření.

### Rete laryngis, diafragma hrtanu

Tato vzácná anomálie je následkem neúplné rekanalizace laryngu během 10. týdne. Na úrovni hlasivek je vytvořena blanitá síť (lat. rete), která částečně uzavírá dýchací cesty.

**Diafragma hrtanu** se nachází v úrovni hlasivek či pod nimi, nejčastěji v přední komise. Je asi v 5 % příčinou kongenitálního stridoru. Obtíže závisí na síle a velikosti membrány. Na rozdíl od malacie se objevuje často i dysfonie a štěkavý kašel.

### Laryngomalacie (stridor laryngis congenitus)

**Kongenitální laryngeální stridor** (*stridor laryngis congenitus*) neboli **laryngomalacie** je způsobena opožděným vývojem chrupavek hrtanu (hlavně epiglottis), který vede k jejich abnormální měkkosti. Epiglottis je spolu s aryepiglotickými řasami při inspiriu nasávána do hrtanového vchodu, čímž vzniká obstrukce horních cest dýchacích.

Klinicky se manifestuje ihned po narození či v prvních týdnech inspiračním stridorem, zlepšuje se v poloze na břiše. Může být konstantní či intermitentní. Zpravidla se stridor zhoršuje při pláči, neklidu nebo infektu. Pro kongenitální stridor svědčí fakt, že se zmírňuje či vymizí při vytlačení mandibuly dítěte vpřed.

Specifická terapie není nutná, pro děti je s výhodou zvýšená poloha (hlavně při krmení). Většinou se do jednoho roku spontánně upraví.

## Vrozené vady trachey

### Kongenitální stenóza trachey

**Kongenitální stenóza trachey** může být difúzní, nálevkovitého tvaru (v oblasti bifurkace) nebo segmentální. Klinický obraz: stridor, dušnost, opakované infekce dých. cest, může způsobovat obstrukční emfyzém. Diagnóza: rtg, tracheoskopie.

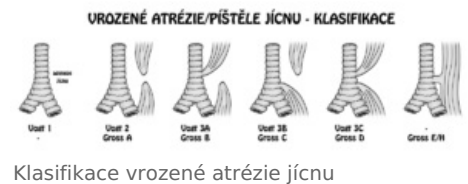Terapie: někdy je nutná tracheostomie. Obtíže se mohou zlepšit s věkem. Rekonstrukční postupy, intraluminární stent.

### Tracheomalacie

**Tracheomalacie** je zvýšená poddajnost chrupavek či jejich úplné chybění a nahrazení membránou, kvůli které dochází ke kolapsu stěny při výdechu. Může se projevit jen při usilovném výdechu či při kašli. Diagnostika je endoskopická, léčba většinou není třeba.

### Tracheoezofageální píštěl

**Tracheoesofageální píštěl** je až v 90 % spojena s atrezií jícnu. Klinický obraz: brzy po narození zahleňování úst a nosu pěnovitou tekutinou, dušnost, cyanóza (dáno aspirací slin či potravy). Diagnóza: zavedení sondy do žaludku (někdy je třeba kontrastní náplň jícnu sondou pod rtg kontrolou), na snímku plic může být zjištěna aspirační pneumonie. Terapie: chirurgická, intenzivní pre- a postoperační péče. **Píštěl bez atrezie jícnu** může být zpočátku klinicky nemá a projeví se u starších dětí, protože v ústí je často membrána nebo slizniční řasa nebo je ústí malé a při polykání se kompresí uzavře. Klinický obraz: kašel a cyanóza hlavně při pití, rozepjetí žaludku a střev vzduchem, aspirační pneumonie.



Vyskytuje se cca 1:3000. Vzniká v důsledku abnormálního oddělení trachey od jícnu tracheoesofageovým septem (může způsobovat i atrezií jícnu). Většinou (90 %) končí horní část jícnu slepě, dolní je spojena píštělí s tracheou. Isoloovaná atresie jícnu a tr.e. píštěl bez atresie jícnu se vyskytuje méně často (4 %). Ostatní defekty se vyskytují vzácně (méně než 1 %). Výskyt těchto abnormalit je často spojen s mnoha dalšími vrozenými vadami, např. srdečními. Komplikací někdy bývá polyhydramnion, neboť tekutiny nemohou volně procházet trávicí trubicí. Další možnou komplikací je průchod obsahu žaludku do trachey a plic s následným zánětem.

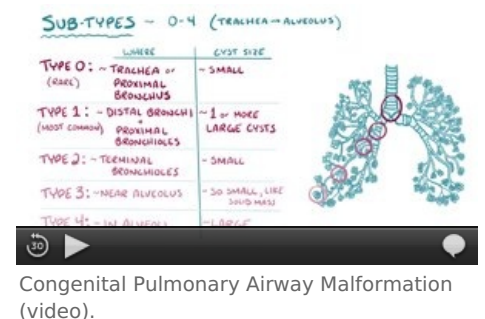
Zajímavostí je syndrom **VACTERL** (Vertebral anomalies, Anal atresia, Cardiac defects, Tracheoesophageal fistula, Esophageal atresia, Renal anomalies, Limb defects). Jedná se o soubor vrozených vad, které se společně vyskytují mnohem častěji, než by odpovídalo náhodnému výskytu každé z nich. Příčina však není známa.

## Vývojové vady plic a bronchiálního stromu

Velké vývojové abnormality plic a bronchiálního stromu jsou poměrně vzácné. Výjimečně se vyskytuje např. slepě končící trachea s absencí plic, nebo agenese jedné plíce.

Abnormální větvení bronchiálního stromu se však vyskytuje o poznání častěji. To někdy způsobuje vznik nadpočetných laloků. Tyto vývojové odchylky však mají malý funkční význam; jedinou komplikací mohou být při bronchoskopii.

Zajímavý je výskyt ektopických plicních laloků, které odstupují z trachey nebo z jícnu. Vývojově pravděpodobně vznikají z nadpočetných laryngotracheových výchlipek předního střeva, které se tvoří nezávisle na hlavním dýchacím systému.



## Bronchomalacie

**Bronchomalacie** je vrozená hypoplázie či chybění prstenců chrupavek. Klinický obraz: může se projevit jako lobární emfyzém u novorozence (ale může být latentní a manifestovat se častými plicními infekty).

Zvláštní forma: sy Williams-Campbell - vrozené chybění chrupavek od segmentálních bronchů dál (trachea a bronchy jsou vždy OK).

Příznaky: chronický kašel, dušnost, pískoty v inspiriu i expiriu, recidivující bronchopneumonie s hnisavou exsudací. Diagnóza: rtg - hyperinflace plic a zmnožená voštinovitá kresba difúzně oboustranně, bronchokinetografie - prokáže generalizované vakovité bronchiektázie s nápadnou změnou lumen v závislosti na dýchání. Terapie: podávání ATB, kortikoidů, mukolytik a trvalá léčebná tělesná výchova (tím zmírníme průběh).

## Ageneze plic

**Ageneze plic** je úplné chybění bronchů, plicní tkáně i cévního zásobení. Oboustranná ageneze je vzácná (bývá u anencefalie), častěji je jednostranná. Aplázie je častější - je vytvořen rudimentální bronchus. Klinický obraz: jednostranná může být dobře tolerována, není-li spojena s jinými malformacemi, druhá plíce bývá hypertrofická, herniace na postiženou stranu. Diagnóza: na rtg je zastínění hemithoraxu s výrazným posunem srdce a mediastína k postižené straně a elevace bránice, asymetrie hrudníku se může projevit až v dalším vývoji dítěte, diagnózu lze potvrdit bronchoskopií, ev. angiografií. Terapie: prevence a důsledná léčba všech respiračních infekcí.

## Hypoplázie plic

**Hypoplázie plic** je spojena s hypoplázií bronchiálního stromu (redukce počtu větvení) a plicního řečiště. Nejčastěji se vyskytuje u dětí s brániční hernií.

## Plicní sekvestrace

**Plicní sekvestrace** je masa plicní tkáně, která nemá spojení s tracheobronchiálním stromem a je zásobena anomální arterií vycházející přímo z hrudní či břišní aorty. Existují dvě formy: extralobární sekvestrace - sekvestr má vlastní viscerální pleuru, často spojená s jinými VVV - a intralobární sekvestrace - nemá vlastní viscerální pleuru. Nejčastěji je lokalizovaná v posterobazálním segmentu dolního laloku. Sekvestrovaná plíce je obvykle degenerovaná, fibroticky, zánětlivě nebo cysticky změněná. Klinická manifestace - v prvních letech života se může

manifestovat jako levopravý zkrat, ve starším věku jako recidivující pneumonie. Diagnóza: rtg – ostře ohraničené zastínění připomínající infiltrát či atelektázu nebo charakter cysty či cyst. Terapie: chirurgická s velmi dobrou prognózou.

## Vrozené plicní cysty

**Vrozené plicní cysty** patří k nejčastějším anomáliím plic. Jsou solitární nebo mnohočetné, obvykle jsou lokalizovány v jednom laloku plicním. Histologicky rozlišujeme bronchogenní cysty, alveolární a kombinace obou. Jejich velikost je různá – od mikroskopických až po obrovské přes celý hemithorax.

Tyto vznikají dilatací terminálních bronchiolů, nebo větších bronchů. Tyto cysty mohou být buď malé a mnohočetné, ty pak na rtg snímku podmiňují plástvovitý vzhled celé plíce, nebo se může vyskytovat jedna až dvě velké cysty. Cystické struktury plic bývají obvykle špatně ventilovány a často jsou příčinou chronických infekcí.

Klinický obraz: komunikující (tenzní) cysta může imitovat pneumothorax s deviací mediastina. Vrozené cysty je nutno odlišit od postabscesových pneumatokél a lobárního emfyzému. Cysta má typický lem. Při levostranné lokalizaci mohou někdy imitovat brániční kýlu.

Terapie – rozsáhlé tenzní cysty se projevují jako urgentní stav vyžadující chirurgickou léčbu. Prognóza: častá je sekundární infekce cysty se vznikem abscesu, pyopneumothoraxu, bronchiální píštěle a celkové sepse. Uvádí se i riziko malignizace cysty.

## Cystická adenomatoidní malformace plic

**Cystická adenomatoidní malformace plic** je zvláštní a zřejmě nejčastější forma cystické plíce. Nadměrný růst terminálních bronchiolů a porucha alveolární diferenciaci. Cystické dutiny komunikují s velkými bronchy, jsou vystlány bronchiálním epitelem, v jejich stěně není chrupavka a hlenové žlázy. Mezi cystami je normální plicní tkáň. Diagnóza: postižená část plic je zvětšena, na rtg je zastínění (v něm různě veliká cystická projasnění). Často spojena s jinými VVV, 50 % dětí se rodí předčasně. Klinický obraz: cyanóza a tachykardie brzy po narození (s počátkem dýchání dojde k expanzi cyst a útlaku okolní zdravé tkáně). Terapie: chirurgické odstranění postiženého laloku (často postihuje jen segment, ale resekce jen segmentu není možná).

## Kongenitální lobární emfyzém

**Kongenitální lobární emfyzém** je rozepnutí plicního laloku mechanismem ventilového uzávěru bronchu. Postihuje nejčastěji jeden lalok (hlavně levý horní). Příčiny: ve stěně bronchu (anomálie chrupavky, ...), v lumen bronchu (slizniční řasy), stlačením zvenčí (cévou, mediastinální cystou či tumorem).

Klinický obraz: progredující respirační obtíže, tachypnoe, dyspnoe, cyanóza, kašel, pískání až stridor. Obtíže jsou tím větší, čím dříve po narození k tomu dojde. Emfyzémová část stlačuje okolní parenchym a vyzařuje ho z činnosti. Diagnóza: vyklenutí hrudníku v postižené oblasti, oslabené dýchání a hypersonorní poklep. Rtg: zvýšení transparence postiženého laloku, vyplňuje téměř celý hemithorax, posun mediastina. Diferenciální diagnóza: aspirace cizího tělesa, vrozená tenzní cysta, emfyzematózní bula, postinfekční pneumatokéla, brániční hernie.

Terapie: resekce segmentu nebo lobektomie. Jsou popsány i případy spontánního ústupu. Můžeme podávat kyslík (ne přetlakově – zhoršilo by to rozepínání laloku), lépe je selektivní intubace hlavního bronchu zdravé plíce.

## Kardiovaskulární malformace způsobující tlak na tracheobronchiální strom

- Dvojité aortální oblouk (kompletní cévní prstenec) – utiskuje tracheu i jícn – způsobuje dechové a polykací obtíže; základní vyšetření: echokardiografie, ezofagogram,
- neúplný cévní prstenec – tvoří ho pravostranný aortální oblouk s levostranným lig. arteriosum.

## Nedostatečné množství surfaktantu

Nedostatek surfaktantu (dysfunkční pneumocyty II, signální dráha atd.) vyvolává syndrom dechové tísně – RDS (respiratory distress syndrom). Při nedostatku surfaktantu totiž stoupá povrchové napětí na bariéře alveolární tekutina – vzduch, což způsobuje vysoké riziko kolapsu alveolů při výdechu. Částečně kolabované alveoly nezralého dítěte obsahují tekutinu s vysokým obsahem proteinů, s hyalinními membránami a lamelárními tělísky pocházejícími zřejmě ze surfaktantové vrstvy. RDS (starším názvem syndrom hyalinních membrán) je zodpovědný za cca 20 % úmrtí novorozenců. V současnosti však existují postupy aplikace umělého surfaktantu a vyvolání jeho produkce pomocí glukokortikoidů u předčasně narozených dětí. To umožnilo přežití některých dětí již od poloviny šestého měsíce těhotenství.

## Oligohydramnion a vývoj plic

Přítomnost tekutiny v plicích je významným podnětem pro jejich vývoj. Pokud je přítomna těžká forma oligohydramnion (nedostatek amniotické tekutiny) v chronické formě, vývoj plic se opoždí a dochází k těžké pulmonální hypoplazii.

## Odkazy

## Zdroj

- BENEŠ, Jiří. *Studijní materiály* [online]. [cit. 01.06.2009]. <<http://jirben.wz.cz>>.

## Použitá literatura

- SADLER, Thomas W. *Langmanova lékařská embryologie : Překlad 10. vydání*. 1. vydání. Praha : Grada Publishing, a.s
- MUNTAU, Ania. *Intensivkurs Pädiatrie*. - vydání. Elsevier, Urban & Fischer, 2011. 574 s. ISBN 9783437433931., 2011. 432 s. ISBN 978-80-247-2640-3.
- MOORE, Keith L a T.V.N PERSAUD. *Zrození člověka : Embryologie s klinickým zaměřením*. 1. vydání. 2000. 564 s. ISBN 80-85866-94-3.