

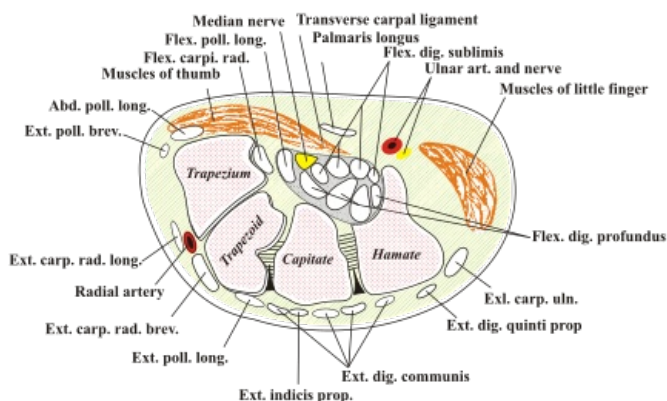
Vyšetření n. medianus

Anatomie

Nervus medianus vychází ze segmentů C5–Th1 cervicobrachální pleteně. Probíhá po vnitřní straně paže, v blízkosti lokte se noří do hloubky, v oblasti zápěstí vede těsně pod retinaculum flexorum až ke konečkům prstů. Má senzitivní i motorickou složku, jedná se tedy o nerv smíšený.

Motorická inervační oblast

- m. flexor digitorum superficialis
- m. flexor digitorum profundus
- m. flexor pollicis longus et m. flexor pollicis brevis
- m. abductor pollicis brevis
- m. opponens pollicis
- m. pronator teres
- m. pronator quadratus
- m. flexor carpi radialis
- m. palmaris longus
- mm. lumbricales I. et II



Anatomie karpálního tunelu.

Senzitivní inervační oblast

N. medianus senzitivně inervuje na dorsální straně ruky celý II. a III., ulnární stranu IV. a I. prstu. Na palmární straně inervuje I.–III. prst a radiální stranu prstu IV. a velkou část thenaru.

Vyšetření při paréze

Zkouška abdukce palce

Pacienta vyzveme, aby položil ruku dlaní na stůl a oddálil palec od ostatních prstů. Tento pohyb však nezvládá díky oslabení m. abductor pollicis brevis.

Zkouška opozice palce

Pacienta vyzveme, aby položil ruku dorsální stranou na stůl a spojil palec s malíkem koncem nehtu. Díky oslabení m. opponens pollicis pohyb není možné úplně provést.

Zkouška mlýnku

Pacienta vyzveme, aby propletl prsty a následně palci kroužil kolem sebe. Dojde k tomu, že na paretické končetině se palec nebude pohybovat a bude obkružován palcem neparetické ruky.

Zkouška kružitka

Pacienta vyzveme, aby položil ruku dorsem na stůl a palcem obkroužil břicha prstů. Dojde k tomu, že k IV. a V. prstu palec nedojde, díky oslabení m. opponens pollicis.

Zkouška spojených rukou

Pacienta vyzveme, aby sepal ruce dlaněmi k sobě za současné flexe MP kloubů, DIP a PIP. Dojde k tomu, že I.–III. prst zůstanou extendovány.

Zkouška pěsti

Vyzveme pacienta, aby sevřel ruku do pěsti. Díky oslabení m. adductor pollicis, m. flexor pollicis longus, m. flexor pollicis brevis a m. opponens pollicis a m. flexor digitorum longus et brevis pacient nedokáže zapnout v pěst, I.–III. prst budou extendovány nebo v semiflexi.

Zkouška lahve

Vyzveme pacienta, aby palcem a ukazovákem obejmul tělo lahve. Dojde k tomu, že palec zcela neobejme láhev a pacient nedokáže láhev zvednout.

Svalový test

Svalový test pro příslušné svaly je nejobjektivnějším ukazatelem šíře poškození.

Klinický obraz léze

Léze začíná plíživě, nejprve jen klasickým mravenčením v oblasti palce a thenaru, poté se přidává senzitivní denervace. Typickým příznakem je tzv. **opičí ruka**, kdy je palec přetahován m. adductor pollicis (inervace: n. ulnaris) do jedné řady s ostatními prsty, II. a III. prst jsou v semiflexi až extenzi.

Příčiny léze

Nejčastějším místem kde dochází k lézi je zápěstí, kde n. medianus je uložen poměrně povrchně. Zde rovněž pod retinaculum flexorum může dojít k útlaku vlivem přetížení, pak hovoříme o tzv. **syndromu karpálního tunelu**. Dále může dojít ke kompresi v axille nebo v oblasti lokte vlivem suprakondylické zlomeniny.

Odkazy

Související články

- Vyšetření n. radialis | Vyšetření n. tibialis | Vyšetření n. ulnaris
- Syndrom karpálního tunelu

Použitá literatura

- AMBLER, Zdeněk. *Základy neurologie : [učebnice pro lékařské fakulty]*. 7. vydání. Praha : Galén, c2011. ISBN 9788072627073.
- OPAVSKÝ, Jaroslav. *Neurologické vyšetření v rehabilitaci pro fyzioterapeuty*. 1. vydání. Olomouc : Univerzita Palackého, 2003. ISBN 80-244-0625-X.
- MUMENTHALER, Marco a Claudio L BASSETTI. *Neurologická diferenciální diagnostika*. 1. vydání. Praha : Grada, 2008. ISBN 978-80-247-2298-6.
- FULLER, Geraint. *Neurologické vyšetření snadno a rychle*. 1. vydání. Praha : Grada, 2008. ISBN 978-80-247-1914-6.