

# Zlomeniny acetabula

**Zlomeniny acetabula** patří mezi *nitrokloubní* zlomeniny. Nejčastěji vznikají **nepřímým** mechanismem, kdy hlavičky femuru naráží do jamky kyčelního kloubu; typicky při autonehodách nebo při pádu na bok. Zlomenina v 50 % doprovází luxaci kyčelního kloubu.<sup>[1]</sup> Stehenní kost se také může prolomit skrz dno acetabula, tento stav se označuje jako **centrální luxace**.

## AO klasifikace

Označení	Vztah	Morfologie
<b>Typ A</b>	částečně intraartikulární	zlomenina jednoho pilíře
<b>Typ B</b>	částečně intraartikulární	příčná zlomenina
<b>Typ C</b>	kompletně intraartikulární	zlomenina obou pilířů ( <i>plovoucí acetabulum</i> )

## Komplikace

Komplikací zlomenin acetabula je přidružená zlomenina hlavičky kosti stehenní. Při té je často poškozeno cévní zásobení a může dojít ke vzniku aseptické nekrózy, která nejčastěji vede k deformaci hlavičky a artróze kloubu. Hrozí také poranění přilehlých nervů; n. ischiadicus při zlomeninách zadní hrany a n. obturatorius při centrální luxaci. Poškození n. ischiadicus se následně může projevit *kohoutí chůzí*. Pacient má peroneální parézu a přepadává na špičku nohy.

## Klinický obraz

Pacient je přivezen s **ostrou bolestí** v kyčli, není zpravidla schopen se na nohu postavit. Dolní končetina je v úlevové poloze — abdukce + zevní rotace. Při prolomení dna acetabula je patrný zkrat končetiny.

## Diagnostika

Nejvhodnější jsou cílené snímky na **přední (šikmá ilická) nebo zadní (šikmá obturatorová) hranu acetabula**. Předozadní projekce nemusí být dostatečně čitelná. Ideálního přehledu docílíme pomocí klasického CT či 3D rekonstrukce.

## Léčba

U nedislovaných zlomenin můžeme postupovat konzervativně formou skeletální trakce. Dislované zlomeniny jsou indikovány k operaci a osteosyntéze dlahou nebo šrouby. Vzhledem k lokalizaci zlomeniny dochází k předčasné (poúrazové) artróze, která je obvykle řešena totální endoprotézou.

## Odkazy

### Související články

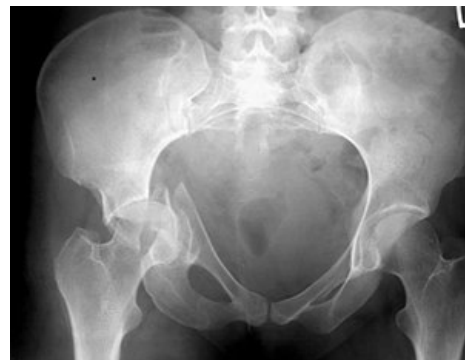- Zlomeniny proximálního femuru
- Traumatická luxace kyčelního kloubu
- Druhy kloubních poranění a zásady léčení

### Použitá literatura

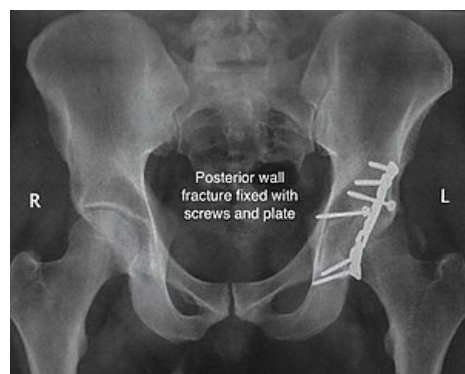
- VIŠŇA, Petr a Jiří HOCH, et al. *Traumatologie dospělých : učebnice pro lékařské fakulty*. 1. vydání. Praha : Maxdorf, 2004. 157 s. ISBN 80-7345-034-8.
- CHMELOVÁ, Jana a Valér DŽUPA. *Diagnostika zlomenin pánve a acetabula*. 1. vydání. Praha : Galén, 2013. 113 s. ISBN 978-80-7492-005-9.

### Reference

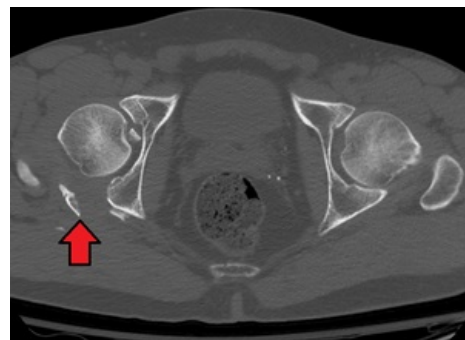
- VIŠŇA, Petr a Jiří HOCH, et al. *Traumatologie dospělých : učebnice pro lékařské fakulty*. 1. vydání. Praha : Maxdorf, 2004. 157 s. s. 80-81. ISBN 80-7345-034-8.



Kombinovaná fraktura pánve s centrálně luxovanou frakturou acetabula



Zlomenina zadního oblouku řešená osteosyntézou (dlaha a šrouby)



CT zlomeniny acetabula

